ФЕДЕРАЛЬНОЕ ГОСУДАРСТВЕННОЕ БЮДЖЕТНОЕ НАУЧНОЕ УЧРЕЖДЕНИЕ
«НАУЧНО-ИССЛЕДОВАТЕЛЬСКИЙ ИНСТИТУТ КОМПЛЕКСНЫХ ПРОБЛЕМ СЕРДЕЧНО-СОСУДИСТЫХ ЗАБОЛЕВАНИЙ»

На правах рукописи

Богданов Лев Александрович

РОЛЬ НАРУШЕНИЙ КРОВОСНАБЖЕНИЯ СОСУДИСТОЙ СТЕНКИ В ПАТОГЕНЕЗЕ ВАСКУЛИТА, ФОРМИРОВАНИЯ НЕОИНТИМЫ И ПРОГРЕССИРОВАНИЯ АТЕРОСКЛЕРОЗА КРУПНЫХ СОСУДОВ (ЭКСПЕРИМЕНТАЛЬНО-КЛИНИЧЕСКОЕ ИССЛЕДОВАНИЕ)

3.3.3. Патологическая физиология

Диссертация
на соискание ученой степени
кандидата биологических наук

Научный руководитель:
доктор медицинских наук
А. Г. Кутихин

Кемерово – 2023

ОГЛАВЛЕНИЕ

ВВЕДЕНИЕ 4
ГЛАВА 1. СОВРЕМЕННЫЕ ПРЕДСТАВЛЕНИЯ О ФИЗИОЛОГИИ КРОВОСНАБЖЕНИЯ СОСУДИСТОЙ СТЕНКИ И ЕГО СВЯЗИ С РАЗВИТИЕМ ЕЕ ПАТОЛОГИЙ (ОБЗОР ЛИТЕРАТУРЫ) 11
1.1. ФИЗИОЛОГИЧЕСКОЕ ЗНАЧЕНИЕ *VASA VASORUM* 11
1.2. МОРФОФУНКЦИОНАЛЬНЫЕ ОСОБЕННОСТИ *VASA VASORUM* 11
1.2.1. Общая анатомия *vasa vasorum* 11
1.2.2. Анатомическая иерархия *vasa vasorum* 12
1.2.3. Вариации плотности *vasa vasorum* в зависимости от анатомического расположения 13
1.2.4. Дифференциальная детекция *vasa vasorum* 14
1.2.5. Эндогенные регуляторы тонуса *vasa vasorum* 17
1.2.6. Факторы ангиогенеза *vasa vasorum* 18
1.2.7. Клеточные популяции, ответственные за ангиогенез 21
1.3. ПАТОГЕНЕТИЧЕСКАЯ РОЛЬ КРОВОСНАБЖЕНИЯ СОСУДИСТОЙ СТЕНКИ 22
1.3.1. Роль кровоснабжения сосудистой стенки в развитии васкулита 22
1.3.2. Роль кровоснабжения сосудистой стенки в развитии атеросклероза 22
1.3.3. Роль кровоснабжения сосудистой стенки в развитии сосудистого стеноза после коронарного шунтирования 26
1.3.4. Роль ВВ при аневризме брюшной аорты 29
1.4. ИНГИБИРОВАНИЕ ВНУТРИСОСУДИСТОГО АНГИОГЕНЕЗА 30
ГЛАВА 2. МАТЕРИАЛЫ И МЕТОДЫ ИССЛЕДОВАНИЯ 35
2.1. Эксперименты на лабораторных животных 35
2.1.1. Характеристика лабораторных животных 35
2.1.2. Баллонная ангиопластика аорт крыс и последующая пробоподготовка искусственно поврежденных аорт для гистологического исследования 36
2.1.3. Оптимизация протокола окрашивания сосудов микроциркуляторного русла гематоксилином и эозином 38
2.1.4. Разработка протокола иммунодетекции МПО$^{+}$ кластеров 39

2.1.5. Анализ связи кровоснабжения и воспаления сосудистой стенки и их влияния на формирование неоинтимы 42

2.1.6. Анализ влияния дисфункции эндотелия на интенсивность кровоснабжения и воспаления сосудистой стенки..... 43

2.2. Анализ клинико-патофизиологических сценариев 44

2.2.1. Пациенты с хроническим коронарным синдромом 44

2.2.2. Пациенты с хронической ишемией головного мозга..... 47

2.2.3. Разработка протокола иммунодетекции *vasa vasorum*..... 50

2.2.4. Анализ связи кровоснабжения сосудистой стенки и его влияния на формирование неоинтимы 52

2.3. Статистический анализ..... 53

ГЛАВА 3. РАЗРАБОТКА ЧУВСТВИТЕЛЬНЫХ И СПЕЦИФИЧНЫХ МЕТОДИЧЕСКИХ ПОДХОДОВ К АНАЛИЗУ КРОВОСНАБЖЕНИЯ И ВОСПАЛЕНИЯ СОСУДИСТОЙ СТЕНКИ..... 54

ГЛАВА 4. ОПРЕДЕЛЕНИЕ ПАТОГЕНЕТИЧЕСКИХ СВЯЗЕЙ МЕЖДУ КРОВОСНАБЖЕНИЕМ И ВОСПАЛЕНИЕМ В АДВЕНТИЦИИ И ПЕРИВАСКУЛЯРНОЙ ЖИРОВОЙ ТКАНИ И ФОРМИРОВАНИЕМ НЕОИНТИМЫ ПРИ ИСКУССТВЕННОМ СОСУДИСТОМ ПОВРЕЖДЕНИИ ... 72

ГЛАВА 5. ИССЛЕДОВАНИЕ СВЯЗИ ИНТЕНСИВНОСТИ КРОВОСНАБЖЕНИЯ СОСУДИСТОЙ СТЕНКИ С ФОРМИРОВАНИЕМ НЕОИНТИМЫ В РЕЛЕВАНТНЫХ КЛИНИКО-ПАТОФИЗИОЛОГИЧЕСКИХ СЦЕНАРИЯХ 89

ЗАКЛЮЧЕНИЕ 104

ВЫВОДЫ 112

ПРАКТИЧЕСКИЕ РЕКОМЕНДАЦИИ..... 114

СПИСОК СОКРАЩЕНИЙ И УСЛОВНЫХ ОБОЗНАЧЕНИЙ..... 116

СПИСОК ЛИТЕРАТУРЫ..... 118

ВВЕДЕНИЕ

Актуальность темы исследования

Vasa vasorum (ВВ) представляют собой микрососуды адвентиции и периваскулярной жировой ткани (ПВЖТ) крупных сосудов, снабжающие кислородом сосудистую стенку. Дисфункция эндотелия крупных сосудов сопровождается патологическим повышением его проницаемости и провоспалительной активацией эндотелиальных клеток (ЭК), что вызывает адгезию моноцитов к эндотелию, моноцитарно-макрофагальную инфильтрацию интимы и развитие воспаления. Данные процессы приводят к формированию неоинтимы, увеличению толщины сосудистой стенки и к гипоксии, результатом которой является гипертрофия ВВ [131].

Считается, что ВВ служат одним из анатомических путей транспортировки иммунных клеток в очаг васкулита и могут играть важную роль в патогенезе атеросклероза и иных патологий сосудистой стенки, сопровождающихся хроническим воспалением [169]. Было показано, что увеличение количества ВВ в адвентиции и ПВЖТ напрямую коррелирует с активностью протекающего в неоинтиме воспаления [23]. Одновременно с ВВ в адвентиции и ПВЖТ обнаруживаются предположительно состоящие из иммунокомпетентных клеток МПО$^{+}$ кластеры, генез которых неясен [85]. В пораженных атеросклерозом коронарных артериях ВВ встречаются не только в адвентиции, но также в медии и интиме, свидетельствуя о связи неоваскуляризации и атеросклероза [109]. При этом новообразованные сосуды бляшек классифицируют как *vasa plaquorum* (ВП), так как они кровоснабжают именно патологическую ткань – неоинтиму [63].

Можно заключить, что неоваскуляризация может потенцировать развитие васкулита и атеросклеротического поражения сосудов, а объем кровоснабжения может отражать активность этих патологических процессов. В то же время остается неясным, как именно изменения количественных характеристик сосудистого русла (количество, общая площадь, плотность ВВ) связаны с характеристиками отражающих воспаление сосудистой стенки МПО$^{+}$ кластеров и количественными

характеристиками формирующейся неоинтимы. Также не изучено, влияет ли на неоваскуляризацию дисфункция эндотелия, что представляет важность в контексте конвергенции двух теорий развития атеросклеротического поражения сосудов – “inside-out” (от интимы к адвентиции) и “outside-in” (от адвентиции к интиме).

Степень разработанности темы исследования

Ранее была показана связь повреждения сосудистой стенки с формированием неоинтимы и неоваскуляризацией адвентиции [13]. После баллонного повреждения сонных артерий крыс площадь неоинтимы и объем ВВ линейно увеличивались с момента оперативного вмешательства до 16-й недели наблюдения [24]. Последовательное повреждение проволокой и баллоном приводило к более выраженной неоваскуляризации в сравнении с изолированным баллонным повреждением [130]. В то же время в данных работах исследовались только адвентициальные, но не периваскулярные ВВ. В качестве приоритетных количественных метрик рассматривались плотность и количество ВВ [4], однако не была исследована связь этих метрик с воспалением сосудистой стенки. Несмотря на доказанную роль дисфункции эндотелия в развитии патологий сосудистой стенки, не было проведено экспериментов, сочетающих баллонное повреждение и внутривенное введение триггеров дисфункции эндотелия.

Известно, что бимаммарное коронарное шунтирование (КШ), при котором в качестве кондуитов используется исключительно внутренняя грудная артерия (ВГА), характеризуется повышенной проходимостью в сравнении с сочетанным использованием венозных (большая подкожная вена, БПВ) и артериальных (ВГА) шунтов вследствие устойчивости к атеросклерозу, рестенозу и тромбозу [100], при этом ВГА характеризуется малым количеством и плотностью ВВ в сравнении с другими артериями [142] и БПВ [162]. Поэтому представляется важным исследовать связь интенсивности кровоснабжения с формированием неоинтимы в кондуитах для КШ. Стоит отметить недостаточную изученность связи неоваскуляризации неоинтимы и кальцификации бляшки, что не позволяет сделать вывода о патогенетической роли ВП в прогрессировании атеросклероза сонных артерий и развитии разрыва бляшки, ведущего к инфаркту мозга [113].

Цель исследования – определение роли нарушений кровоснабжения сосудистой стенки в патогенезе васкулита, формирования неоинтимы и прогрессирования атеросклеротического поражения крупных сосудов в эксперименте и у пациентов с болезнями системы кровообращения для установления возможности использования параметров кровоснабжения сосудистой стенки в оценке состояния кровеносных сосудов.

Задачи исследования:

1. Разработать чувствительные и специфичные методические подходы к анализу кровоснабжения сосудистой стенки и выраженности васкулита.
2. Определить связь между количественными характеристиками кровоснабжения и воспаления сосудистой стенки и формированием неоинтимы при искусственном повреждении аорты крыс Wistar.
3. Оценить влияние триггеров дисфункции эндотелия на интенсивность кровоснабжения и воспаления сосудистой стенки на модели искусственного повреждения аорты крыс Wistar.
4. Исследовать связь интенсивности кровоснабжения сосудистой стенки с формированием неоинтимы у пациентов с ишемической болезнью сердца в условиях коронарного шунтирования.
5. Выявить роль неоваскуляризации бляшки в прогрессировании атеросклероза сонных артерий у пациентов с ишемией головного мозга.
6. Установить возможность использования параметров кровоснабжения сосудистой стенки в оценке состояния кровеносных сосудов.

Научная новизна исследования

Впервые показана высокая чувствительность и специфичность маркерных белков сосудистых гладкомышечных клеток (СГМК) при анализе состояния кровоснабжения сосудистой стенки, впервые доказано, что плотность МПО$^{+}$ кластеров отражает выраженность васкулита.

Впервые продемонстрированы прямые ассоциативные и корреляционные связи между интенсивностью кровоснабжения сосудистой стенки, активностью васкулита и формированием неоинтимы при искусственном повреждении аорты

крыс Wistar, в большой подкожной вене пациентов с ишемической болезнью сердца и у пациентов с атеросклерозом сонных артерий.

Впервые доказано, что внутривенное введение триггеров дисфункции эндотелия стимулирует кровоснабжение сосудистой стенки и развитие васкулита при искусственном повреждении аорты крыс Wistar.

Теоретическая и практическая значимость работы

Доказана прямая связь между интенсивностью кровоснабжения сосудистой стенки и активностью протекающих в ней воспалительных процессов. В экспериментальную практику внедрены лабораторные протоколы иммуноокрашивания на маркеры СГМК для идентификации ВВ с целью анализа кровоснабжения сосудистой стенки и иммуноокрашивания МПО$^{+}$ кластеров в адвентиции и ПВЖТ для оценки выраженности васкулита. Предложен и обоснован алгоритм качественного и количественного анализа кровоснабжения и воспаления сосудистой стенки, что позволяет осуществлять объективную оценку состояния кровеносных сосудов.

Методология и методы исследования

В работе использованы классические подходы и методы патологической физиологии: моделирование повреждения сосудистой стенки на лабораторных крысах при помощи баллонной ангиопластики брюшной аорты (n = 50), моделирование дисфункции эндотелия у части подвергшихся ангиопластике крыс посредством внутривенного введения кальций-фосфатных бионов (n = 10), гистологическое, иммуногистохимическое и электронно-микроскопическое исследование аорт крыс, ультраструктурное исследование кондуитов для КШ (парные БПВ и ВГА, n = 30 для каждого вида) и извлеченных при каротидной эндартерэктомии атеросклеротических бляшек (n = 48; 21 бляшка от пациентов с инфарктом мозга и 27 бляшек от пациентов со стабильной хронической ишемией головного мозга), количественная оценка метрик кровоснабжения (количество, общая площадь и плотность ВВ) и воспаления сосудистой стенки (количество, общая площадь и плотность МПО$^{+}$ кластеров) и формирования неоинтимы (отношение неоинтимы к интиме и процент стеноза сосудистого просвета) при

помощи анализа изображений в программе ImageJ, а также анализ данных с использованием критериев непараметрической статистики.

Анализ литературы по теме диссертации, определение цели и задач исследования, разработка дизайна исследования, протоколов экспериментов, анализ и интерпретация результатов экспериментов, статистическая обработка данных, подготовка статей по теме диссертации, доклады по результатам исследования и написание диссертационной работы выполнены лично автором. Операции на лабораторных животных были выполнены совместно с сотрудницей Федерального государственного бюджетного научного учреждения «Научно-исследовательский институт комплексных проблем сердечно-сосудистых заболеваний» (НИИ КПССЗ, г. Кемерово) канд. биол. наук Д. К. Шишковой. Лабораторные животные были получены из сертифицированного вивария отдела экспериментальной медицины НИИ КПССЗ. Все эксперименты с лабораторными животными были выполнены в соответствии с Европейской конвенцией о защите позвоночных животных, используемых в экспериментальных и других научных целях (Страсбург, 1986), и были одобрены Локальным этическим комитетом НИИ КПССЗ (номер протокола заседания № 06234-ЛБ). Кондуиты для КШ и атеросклеротические бляшки были получены совместно с сотрудником кардиохирургического отделения НИИ КПССЗ канд. мед. наук А. В. Фроловым и сотрудником нейрохирургического отделения НИИ КПССЗ мл. науч. сотр. А.Р. Шабаевым. Протокол исследования и сбор клинических образцов были одобрены Локальным этическим комитетом НИИ КПССЗ (номера протоколов заседаний № 06217-АФ и № 100920180-ЛФАА). Исследование было выполнено в соответствии со стандартами надлежащей клинической практики (Good Clinical Practice) и принципами Хельсинкской декларации (2013).

Основные положения, выносимые на защиту

1. Наиболее чувствительным и специфичным методом анализа кровоснабжения сосудистой стенки (состояния сети ВВ) является детекция сократительных белков СГМК (α-SMA и SM-MHC), а методом анализа воспаления сосудистой стенки – детекция МПО$^{+}$ кластеров.

2. Интенсивность васкулита напрямую коррелирует с объемом кровоснабжения сосудистой стенки, при этом данные процессы усиливаются при воздействии триггеров дисфункции эндотелия и ассоциированы с формированием неоинтимы при механическом повреждении аорт крыс.

3. Интенсивность кровоснабжения сосудистой стенки ассоциирована с формированием неоинтимы у пациентов с ишемической болезнью сердца (артериальные и венозные кондуиты для КШ) и атеросклерозом сонных артерий.

Степень достоверности результатов

О достоверности результатов диссертационного исследования свидетельствуют большой объем материала, широкий спектр выполненных исследований, многократные повторы экспериментов, использование современных методов исследования и статистической обработки результатов.

Публикации

Соискатель имеет по теме диссертации 11 опубликованных научных работ, из них 7 – в журналах, рекомендованных ВАК при Министерстве науки и высшего образования РФ, в том числе 5 работ в рецензируемых изданиях, индексируемых в международной базе данных Scopus, 2 – в международной базе данных Web of Science.

Объем и структура диссертации

Диссертация изложена на 136 страницах, состоит из введения, 5 глав, заключения, выводов и списка цитируемой литературы, включающего 178 источника. Работа иллюстрирована 3 таблицами и 45 рисунками.

Апробация материалов диссертации

Результаты диссертационного исследования доложены и обсуждены на I Всероссийском Конгрессе с международным участием «Физиология и тканевая инженерия сердца и сосудов: от клеточной биологии до протезирования» (5-7 ноября 2019, г. Кемерово), Российском национальном конгрессе кардиологов (29 сентября – 1 октября 2020, г. Казань), 88-м Конгрессе Европейского общества атеросклероза (4-7 октября 2020, г. Женева, Швейцария), 21-й Международной конференции по сосудистой биологии (9-12 сентября 2020, г. Сеул, Южная Корея),

Всероссийском Конгрессе молодых ученых «Актуальные вопросы фундаментальной и клинической медицины» (19-20 ноября 2020, г. Томск), Втором Всероссийском научно-образовательном форуме с международным участием «Кардиология XXI века: альянсы и потенциал» (28-29 апреля 2021, г. Томск) и 89-м Конгрессе Европейского общества атеросклероза (30 мая – 2 июня 2021, г. Хельсинки, Финляндия).

ГЛАВА 1. СОВРЕМЕННЫЕ ПРЕДСТАВЛЕНИЯ О ФИЗИОЛОГИИ КРОВОСНАБЖЕНИЯ СОСУДИСТОЙ СТЕНКИ И ЕГО СВЯЗИ С РАЗВИТИЕМ ЕЕ ПАТОЛОГИЙ (ОБЗОР ЛИТЕРАТУРЫ)

1.1. ФИЗИОЛОГИЧЕСКОЕ ЗНАЧЕНИЕ *VASA VASORUM*

Кровоснабжение сосудистой стенки является физиологическим процессом, обеспечивающимся специализированными сосудами, объединяемыми общим названием *vasa vasorum* (ВВ) [96, 109, 169]. Первые упоминания о ВВ датированы 1674 годом, когда Томас Уиллис описал их в своем труде «Pharmaceutice rationalis», однако физиологическая и патофизиологическая значимость ВВ стала активно исследоваться лишь в середине 1960-х годов [32, 74, 111]. ВВ представляют собой сеть сосудов микроциркуляторного русла, в нормальных физиологических условиях снабжающую кислородом артерии и вены, толщина стенки которых превышает диффузионный предел (> 0,5 мм или > 29 регулярных слоев локализованных между эластическими волокнами СГМК, называемых ламеллярными единицами), а также уносящую из стенки кровеносных сосудов продукты метаболизма [70, 96, 109, 169]. Характерной чертой ВВ является то, что они не образуют анастомозов, однако ветвятся на несколько порядков для улучшения трофики кровеносных сосудов [62]. Диапазон диаметра просвета ВВ существенно варьирует даже в физиологических условиях внутри одного и того же сосуда: к примеру, диаметр ВВ в БПВ собаки колеблется в диапазоне от 11 до 36 мкм [131], а в восходящей аорте человека – от 2 до 392 мкм [121].

1.2. МОРФОФУНКЦИОНАЛЬНЫЕ ОСОБЕННОСТИ *VASA VASORUM*

1.2.1. Общая анатомия *vasa vasorum*

Подобно центральным кровеносным сосудам, ВВ содержат три слоя: интиму (внутренний слой эндотелиальных клеток (ЭК)), медию (средний слой, в случае артериол и венул состоящий из СГМК, а в случае капилляров – из перицитов), которая в артериолах дополнительно отделена от интимы внутренней эластической мембраной, и – в артериолах и венулах – адвентицию (наружный фиброзный слой) [121]. Как ясно из вышеизложенного, по происхождению выделяют артериальные,

венозные и капиллярные, а также лимфатические ВВ [96, 109, 169]. Артериальные ВВ выполняют функцию доставки кислорода к стенке кровоснабжаемого сосуда за гранью диффузионного предела, капиллярные – участвуют в газообмене, а венозные и лимфатические – удаляют продукты обмена и внеклеточную жидкость в коллекторные вены и лимфатические сосуды соответственно [26, 109, 121, 178].

1.2.2. Анатомическая иерархия *vasa vasorum*

В литературе описаны два артериальных типа ВВ, охарактеризованные на основе их анатомического происхождения [121]. Первый из них – *vasa vasorum externa* – в основном находится в пределах адвентиции и происходит из других кровеносных сосудов (к примеру, межреберные артерии дают начало *vasa vasorum externa* грудной аорты, а брыжеечная и поясничная артерии – *vasa vasorum externa* брюшной аорты) [31]. Одновременно с этим *vasa vasorum externa* могут проникать в медиальный слой крупных артерий (грудной аорты, сонных, бедренных и коронарных артерий) для поддержания нормального уровня насыщения сосудистой стенки кислородом [31, 62, 103]. Второй тип – *vasa vasorum interna* – берет свое начало напрямую из просвета кровоснабжаемого сосуда и разветвляется в его мышечной оболочке, однако подобные сосуды встречаются крайне редко [52].

Артериальные сосуды микроциркуляторного русла сосудистой стенки подразделяют на ВВ первого порядка, ориентированные вдоль магистрального сосуда и содержащие несколько слоев СГМК в медии (соответствуя артериолам), и ВВ второго порядка, которые отходят от ВВ первого порядка, располагаются по окружности магистрального сосуда и покрыты перицитами, а их диаметр составляет менее 25 мкм (соответствуя капиллярам) [33]. При этом как СГМК в составе ВВ первого порядка, так и перициты ВВ второго порядка экспрессируют являющиеся гладкомышечными маркерами сократительные белки, в том числе альфа-актин гладких мышц (α-SMA), что говорит об их сходной физиологической роли [124]. Венозные ВВ, в свою очередь, подразделяются на четыре порядка – сосуды первого и третьего порядка располагаются вдоль магистрального сосуда, а второго и четвертого порядка – по окружности [70, 164]. В физиологическом состоянии адвентициальные ВВ сохраняют свою иерархию, в то время как при

патологии они частично или полностью теряют свою иерархическую упорядоченность и располагаются хаотично вследствие активного ветвления [58].

Морфологический анализ коронарных артерий свиней, содержащихся на высокохолестериновой диете, продемонстрировал более высокую плотность сосудов микроциркуляторного русла в сравнении с животными на нормальной диете, в частности, за счет увеличения ВВ второго порядка по отношению к ВВ первого порядка (спустя 2 и 4 недели – 1:2 и 1:4 соответственно, при норме 3:2) [52]. Анализ свиных коронарных артерий после баллонной ангиопластики также продемонстрировал увеличение плотности сосудов микроциркуляторного русла за счет увеличения ВВ второго порядка по отношению к ВВ первого порядка спустя 4 недели после хирургического вмешательства (данное соотношение также составило 1:4) в сравнении с животными с интактными коронарными артериями, у которых соотношение ВВ первого и второго порядка соответствовало норме 3:2 [9]. Таким образом, соотношение плотности ВВ первого и второго порядка может являться важным маркером, отражающим функциональное состояние сосудистой стенки.

1.2.3. Вариации плотности *vasa vasorum* в зависимости от анатомического расположения

В норме плотность ВВ также варьируется в зависимости от анатомического расположения в разных сосудистых бассейнах. Исследования аорт пациентов без предшествующей патологии подтвердили, что максимальная плотность ВВ наблюдается в дуге аорты и далее снижается в дистальном направлении, достигая минимальной плотности в инфраренальной части брюшной аорты [166]. Микротомографический анализ показал, что коронарные артерии имеют более высокую плотность ВВ по сравнению с бедренными и почечными артериями (2,12 ± 0,26 шт/мм^2, 0,61 ± 0,06 шт/мм^2 и 0,66 ± 0,11 шт/мм^2 соответственно) [46]. Хорошим примером различной плотности ВВ в зависимости от анатомического расположения являются сосуды черепа. Плотность ВВ существенно выше во внечерепных сосудах, чем во внутричерепных, что связано с более тонкой медией и адвентицией внутричерепных сосудов, а также с их фенестрированной

внутренней эластической мембраной, что в совокупности обеспечивает достаточное обеспечение кислородом сосудистой стенки в результате диффузии и не требует присутствия разветвленной сети ВВ [34, 127].

Исследования плотности ВВ на экспериментальных животных с различными факторами сердечно-сосудистого риска дают противоречивые результаты в сравнении с оценкой соответствующих клинических условий. Так, у животных с индуцированным сахарным диабетом наблюдается сниженная плотность ВВ [80], в отличие от пациентов с сахарным диабетом, атеросклеротические бляшки которых характеризуются повышенной плотностью ВВ, выраженной инфильтрацией макрофагами и более частым кровоизлиянием [106].

1.2.4. Дифференциальная детекция *vasa vasorum*

Как описывалось выше, строение ВВ подобно строению крупных магистральных сосудов, поскольку ВВ состоят из тех же элементов: ЭК, СГМК и внеклеточного матрикса (ВКМ), содержащего коллаген и – в случае артериол – эластин в составе внутренней эластической мембраны [121]. С целью дифференцировки лимфатических сосудов от кровеносных проводят иммуноокрашивание на различные маркеры, которые экспрессируются только ЭК кровеносных или лимфатических сосудов [156].

К примеру, для поверхности лимфатических ЭК характерно присутствие интегрального мембранного гликопротеина I типа эндотелиального рецептора гиалуроновой кислоты (LYVE1) [95] и подопланина (D2-40) [15]. LYVE1 располагается на внутренней поверхности лимфатических сосудов, функционируя как регулятор миграции лейкоцитов [44]. В частности, LYVE1 участвует в иммунной активации путем соединения с гиалуроновой кислотой гликокаликса дендритных клеток, что позволяет им мигрировать в лимфатические узлы [44]. Иммуноокрашивание на LYVE1 широко распространено в онкологии с целью дифференцировки кровеносных и лимфатических сосудов, поскольку последние являются специфическим путем раннего метастазирования опухоли [105]. Иммуногистохимический анализ показал, что у человека и мыши LYVE1 экспрессируется на ЭК мелких сосудов, идентифицируемых как лимфатические на

основании их неправильной морфологии, отсутствия базальной мембраны и эритроцитов в сосудистом просвете [95, 108]. Положительно окрашиваемые на LYVE1 сосуды также экспрессируют лимфатическую изоформу фактора роста сосудистого эндотелия (VEGF-C), но при этом не экспрессируют сосудистые маркеры CD34 и фактор фон Виллебранда (vWF) [56, 129, 143]. В свою очередь, подопланин предоставляет собой небольшой гликозилированный трансмембранный гликопротеин 1 типа, который предотвращает поступление крови в лимфатическую систему, а также способствует миграции дендритных клеток в лимфатические узлы в ответ на индуцированное воспаление [124].

Классическими маркерами ЭК кровеносных сосудов являются: 1) CD31 (PECAM1), тромбоцитарно-эндотелиальная молекула клеточной адгезии, являющаяся наиболее чувствительным панэндотелиальным маркером межклеточных соединений; 2) CD34, трансмембранный фосфогликозилированный рецептор, экспрессируемый в незрелых ЭК кровеносных сосудов; 3) vWF, представляющий собой мультимерный гликопротеин, продуцируемый ЭК в системный кровоток и также находящийся в цитоплазме в тельцах Вайбеля-Паладе [46, 152].

Тем не менее, несмотря на возможность дифференцировать лимфатические и кровеносные сосуды с помощью вышеописанных маркеров, их специфичность вызывает определенные сомнения. Было продемонстрировано, что LYVE1 также экспрессируется и другими клеточными популяциями, в частности, клетками костного мозга и макрофагами [43, 96]. Примечательно, что одиночные LYVE1-положительные клетки в тканях отличаются от клеток, образующих лимфатические сосуды [96]. Кроме того, в адвентиции встречаются LYVE1-положительные макрофаги, которые поддерживают артериальный гомеостаз посредством регуляции экспрессии коллагена в результате прямого взаимодействия LYVE1 с гиалуроновой кислотой [52].

В научно-исследовательской практике детекция кровеносных сосудов, в том числе сосудов микроциркуляторного русла и конкретно ВВ, выполняется путем иммуногистохимического или иммунофлюоресцентного окрашивания на ряд

специфичных маркеров, к которым относят CD31, VE-кадгерин, VEGFR2, vWF, CD34 и ряд других [56, 129]. Следует отметить, что каждый из этих маркеров обладает определенными недостатками. К примеру, CD34 является маркером эндотелиальных прогениторных клеток [25, 36], причем данный рецептор также экспрессируется и на других клетках-предшественниках [78]. vWF действительно обильно детектируется в цитоплазме ЭК в виде телец Вайбеля-Паладе, однако также является и белком субэндотелиального ВКМ, что особенно заметно при окрашивании тканеинженерных сосудистых протезов малого диаметра [25]; кроме того, вследствие его роли в обеспечении гемостаза он также может детектироваться в тромбах различной величины безотносительно ЭК [36]. VE-кадгерин по своей сути является маркером межклеточных контактов и, хотя и является специфичным для ЭК, может не окрашивать отдельные ЭК, потерявшие контакты с соседними ЭК в случае прерывистости эндотелиального монослоя; также данный маркер зачастую не окрашивает апикальную и базальные поверхности ЭК. CD31 (PECAM1) по своей природе экспрессируется не только в ЭК, но и в тромбоцитах, и по этой причине также зачастую детектируется в составе тромбов [92]. В этом отношении привлекательна высокая специфичность VEGFR2, однако степень экспрессии данного маркера на порядок ниже, чем CD31 или VE-кадгерина, что зачастую делает затруднительным высококачественное окрашивание ЭК с его помощью. Данная проблема является особенно актуальной при окрашивании биоискусственных тканей (к примеру, вышеуказанных тканеинженерных сосудистых протезов) и ксеногенных (гетерологических) имплантатов (к примеру, биопротезов клапанов сердца или сосудистых заплат для каротидной эндартерэктомии из бычьего перикарда). На практике высокая специфичность VEGFR2 не перекрывает его низкой чувствительности в сравнении с CD31 и VE-кадгерином, окрашивание на которые даже на больших разведениях позволяет гарантировать качественную иммунодетекцию, несмотря на их недостатки.

Проблемой использования антител к специфичным белкам ЭК (в том числе CD31 и VE-кадгерина) в качестве маркеров ВВ является то, что их относительно тонкая стенка часто не обеспечивает достаточного запаса упругости для

сохранения сосудистой геометрии при подготовке гистологических срезов, а также чувствительна к вазоспазму, что приводит к спадаемости и даже закрытию просвета сосуда. Поэтому, в отличие от тонкого эндотелиального монослоя, логичнее детектировать более широкий и стабильный слой сосудистой стенки (то есть медию) путем окрашивания к белкам сократительного фенотипа СГМК, в число которых входят α-SMA, тяжелые цепи миозина гладких мышц (MYH11/SM-MHC), смузелин (SMTN), трансгелин (SM22α/TAGLN), кальпонин (CNN1) и миокардин (MYOCD) [15, 147, 167]. Мышечная оболочка артерий эластического типа также может быть визуализирована посредством эпифлюоресцентной или конфокальной микроскопии вследствие аутофлюоресценции эластических волокон [83].

Отличительной чертой адвентиции является преобладание в ней ВКМ над клеточными популяциями, что позволяет дифференцировать ее при помощи любого окрашивания на белки семейства коллагенов, в особенности коллаген I типа. Любопытным является тот факт, что на границе медии и адвентиции располагаются стволовые клетки, экспрессирующие на своей поверхности антиген стволовых клеток-1 (Sca1) и способные к дифференцировке как в СГМК, так и в адвентициальные фибробласты [6].

1.2.5. Эндогенные регуляторы тонуса *vasa vasorum*

Для понимания механизмов, с помощью которых ВВ регулируют свой тонус, решающее значение имеют микроанатомия и геометрия ВВ. Это подтверждается тем фактом, что распределение количества и площади ВВ при сосудистых патологиях может меняться и даже в физиологическом состоянии различается между артериями и венами, а также внутри каждого кровеносного сосуда в отдельности [46, 166]. Такая пластичность напрямую связана с вариативностью функционирования ВВ в зависимости от физиологических или патологических условий [109].

По аналогии с магистральными сосудами, ВВ также способны регулировать собственный тонус [145], поскольку они чувствительны к нервным и гуморальным стимулам [69]. К примеру, некоторые крупные ВВ большой подкожной вены (БПВ)

человека и сонной артерии крысы иннервируются немиелинизированными симпатическими нервными волокнами [158, 145]. В пользу гипотезы о саморегуляции тонуса ВВ свидетельствует и наличие у большинства из них нескольких слоев СГМК или перицитов. Следует отметить, что ВВ различных сосудов обладают различной вазореактивностью в зависимости от внешних стимулов: так, диаметр ВВ грудной аорты собак увеличивается в ответ на внутривенное введение вазодилататора аденозина и вазоконстрикторов фенилэфрина, адреналина, норадреналина и дофамина [137], в то время как реакция ВВ сонных артерий обезьян на фенилэфрин весьма ограниченна [176]. Также при изолированном исследовании сосудов с использованием натяжной миографии были получены четкие доказательства вазоконстрикторного ответа ВВ грудной аорты свиньи на эндотелин-1, но не на норадреналин, ангиотензин II или миметики тромбоксана А2 [114]. Таким образом, профиль вазореактивности ВВ грудной аорты отличался от такового в самой грудной аорте, которая демонстрировала выраженное сокращение в ответ на все указанные вазоконстрикторы [114]. Сходный профиль вазореактивности также наблюдался в ВВ дуги аорты крупного рогатого скота [144]. Поэтому представляется справедливым заключение о том, что тонус ВВ регулируется независимо от тонуса питаемого ими сосуда. Функциональное значение данного феномена остается неясным. Считается, что он может представлять собой механизм, с помощью которого ВВ ограждаются от вазоконстрикторного эффекта миметиков тромбоксана А2, высвобождаемого из активированных тромбоцитов, или норадреналина, высвобождаемого при устойчивой симпатической активности [114]. Такая устойчивость к вазоконстрикторам позволяет поддерживать проходимость сосуда, питаемого ВВ, несмотря на сужение его просвета [144].

1.2.6. Факторы ангиогенеза *vasa vasorum*

1.2.6.1. Гипоксия

Несоответствие баланса между потребностью ткани в кислороде и его поступлением, называемое гипоксией, является одним из ключевых факторов в развитии воспаления сосудистой стенки, в том числе при прогрессировании

атеросклероза [57, 160]. Гипоксия может быть вызвана снижением поступления кислорода вследствие вазоконстрикции ВВ, недостаточного их количества, нарушения их целостности или из-за повышенного потребления кислорода по сравнению с его поступлением (например, вследствие интенсивной пролиферации клеток) [160]. Основными факторами риска для развития сосудистой гипоксии являются возраст, артериальная гипертензия и курение [57, 60]. С возрастом упругость сосудистой стенки снижается, в результате чего артерии оказываются неспособны к адекватному реагированию на резкие изменения артериального давления, характерные для артериальной гипертензии [174]. Курение вызывает вазоконстрикцию периферических артерий, тем самым снижая кровоток не только по магистральным сосудам, но и в ВВ [160].

Утолщение неоинтимы, сопровождающее прогрессирование атеросклероза и рестеноза, приводит к увеличению расстояния для диффузии кислорода и питательных веществ из сосудистого просвета в медию и адвентицию, что способствует регионарной гипоксии, ишемическому повреждению артериальной стенки и неоваскуляризации, то есть формированию ВВ [12, 98]. Одновременно с этим повышенная метаболическая активность интенсивно пролиферирующих клеток бляшки способствует развитию гипоксии за счет увеличения потребления кислорода [19]. В пользу данных предположений свидетельствует корреляция гипоксии, ангиогенеза и макрофагальной инфильтрации в бляшках сонных артерий [86].

Важную роль в способности клеток адаптироваться к изменениям уровня кислорода играют индуцируемые гипоксией транскрипционные факторы HIF-1α и HIF-2α [93]. В свою очередь, HIF индуцирует транскрипцию генов семейств VEGF [93] и FGF [169], продукты которых синергично взаимодействуют в контексте образования новых ВВ. Белки семейства VEGF обладают мощным митогенным, локомоторным и ангиогенным действием на ЭК, что приводит к формированию ВВ в условиях гипоксии [98]. В то же время основной фактор роста фибробластов (bFGF/FGF-2) способствует созреванию новообразованных сосудов и укреплению их базальной мембраны [46]. Следует отметить, что HIF-1α и VEGF также

экспрессируются в миелоидных клетках, в том числе в активированных макрофагах [151]. В зависимости от стимулов макрофаги могут поляризоваться в сторону провоспалительных, гликолитических макрофагов (тип M1) или противовоспалительных макрофагов, активно использующих окислительное фосфорилирование (тип M2) [37]. Гиперэкспрессия HIF-1α в макрофагах приводит к поляризации в сторону типа M1 [73], в то время как родственный фактор транскрипции HIF-2α способствует дифференцировке макрофагов в направлении M2 [45]. Экспрессия HIF-1α в дендритных клетках [82] является необходимым условием для их миграции [104]. Активация нейтрофилов также усиливает транскрипцию HIF-1α и HIF-2α, что сдвигает их метаболизм в сторону гликолиза [72]. Таким образом, можно заключить, что гипоксия и воспаление взаимно потенцируют развитие друг друга, а также неоваскуляризацию [82].

1.2.6.2. Воспаление

Несмотря на критическую важность толщины стенки кровеносного сосуда как параметра, определяющего неоваскуляризацию ВВ в адвентиции, воспаление способно спровоцировать ангиогенез даже при толщине сосудистой стенки менее диффузионного предела в 0,5 мм [157]. Иммунные клетки способствуют ангиогенезу путем экспрессии различных ангиогенных факторов, к которым относят VEGF, плацентарный фактор роста (PlGF), тромбоцитарный фактор роста (PDGF), bFGF/FGF-2, эпидермальный фактор роста (EGF) и ангиопоэтин-1 [159]. Кроме того, свой вклад в развитие ангиогенеза непрямым образом вносят и провоспалительные цитокины (интерлейкины и хемокины), а также различные протеолитические ферменты (матриксные металлопротеиназы, дизинтегрины и металлопротеазы, химаза тучных клеток, гепараназа и урокиназный активатор плазминогена) [48]. Присущая новообразованным сосудам повышенная проницаемость вместе с увеличенной экспрессией молекул клеточной адгезии приводит к активному привлечению иммунных клеток в атеросклеротическую бляшку по мере прогрессирования неоваскуляризации [76]. Постоянная стимуляция провоспалительными цитокинами вызывает эндотелиально-мезенхимальный переход (трансдифференцировку ЭК в клетки мезенхимального

ряда), который еще больше нарушает целостность эндотелиального монослоя и способствует миграции иммунных клеток в очаг воспаления сосудистой стенки [18].

1.2.7. Клеточные популяции, ответственные за ангиогенез

Ангиогенез представляет собой процесс ветвления новых сосудов из ранее существовавших, включающий в себя активацию, пролиферацию и миграцию ЭК и их предшественников в ответ на ангиогенные стимулы [117]. Ангиогенез следует отличать от васкулогенеза (формирования кровеносных сосудов *de novo*), за который в первую очередь ответственны происходящие из костного мозга циркулирующие и резидентные предшественники ЭК, классическими маркерами которых являются CD34 и VEGFR2 [56, 129, 143, 152]. В совокупности васкулогенез и ангиогенез часто объединяются единым термином «неоваскуляризация», поскольку в патоморфологической практике васкулогенез от ангиогенеза отличить достаточно сложно [47]. В ряде исследований резидентные предшественники ЭК были идентифицированы в адвентиции крупных кровеносных сосудов, включая легочную артерию, БПВ [75] и аорту [89, 110]. Предполагается, что данные клетки-предшественники локализуются в так называемой «зоне васкулогенеза», промежуточной по отношению к медии и адвентиции крупных кровеносных сосудов [161]. Помимо предшественников ЭК, для организации новых ВВ также необходимы мезенхимальные стромальные клетки, локализованные в ПВЖТ [5, 122].

Одной из наиболее важных клеточных популяций для функционирования и расширения ВВ являются перициты, поскольку именно они являются аналогами СГМК и непосредственно регулируют тонус ВВ капиллярного типа [40, 148] при помощи паракринного взаимодействия с ЭК и их резидентными клетками-предшественниками [136]. Важность перицитов для обеспечения функционирования ВВ подтверждается тем, что их трансплантация *in vivo* улучшает функцию сердца мыши [77] и свиньи [168] при инфаркте миокарда. В одной из недавних работ было продемонстрировано, что специфичная для перицитов делеция Ninjurin1 приводит к образованию многочисленных незрелых

ВВ в адвентиции поврежденных сосудов мышей, где также было увеличено количество иммунных клеток и наблюдалась гипертрофия интимы [118]. Также было показано, что культивированные *ex vivo* перициты ВВ аорты человека могут быть дифференцированы в зрелые СГМК *in vitro*, о чем свидетельствовала устойчивая экспрессия ими сократительных белков: α-SMA, SM-MHC и кальпонина. Одновременно с этим при помощи отслеживания клонов в сердце эмбриона мыши было установлено, что ЭК в процессе эндотелиально-мезенхимального перехода могут давать начало и перицитам, и СГМК [51].

1.3. ПАТОГЕНЕТИЧЕСКАЯ РОЛЬ КРОВОСНАБЖЕНИЯ СОСУДИСТОЙ СТЕНКИ

1.3.1. Роль кровоснабжения сосудистой стенки в развитии васкулита

За последние годы интерес к теме кровоснабжения сосудистой стенки существенно вырос вследствие выявления прямой корреляции ее интенсивности с васкулитом у пациентов с деградацией венозного трансплантата, аневризмой аорты и атеросклерозом [26, 73, 87, 94, 121]. При этом какой-либо физиологической нормы сосудистого кровоснабжения в литературе не описано [140]. На патофизиологическую значимость трофики сосудистой стенки указывают многочисленные доклинические испытания препаратов-блокаторов ангиогенеза, которые продемонстрировали свою эффективность в качестве экспериментального инструмента снижения воспаления и замедления прогрессирования атеросклероза [12, 14, 30, 90, 91]. Помимо ВВ, адвентиция и ПВЖТ содержат миелопероксидазоположительные ($МПО^+$) кластеры, отражающие развитие воспаления сосудистой стенки [20, 58], однако связь между формированием $МПО^+$ кластеров и ВВ остается неясной.

1.3.2. Роль кровоснабжения сосудистой стенки в развитии атеросклероза

Классически гипертрофия интимы рассматривается прежде всего как фактор, ограничивающий диффузию кислорода из сосудистого просвета и вызывающий гипоксию адвентиции и ПВЖТ, которая, в свою очередь, является триггером ангиогенеза [128]. На протяжении долгого времени объектами изучения патофизиологии кровообращения в первую очередь были ЭК и СГМК как

основные клеточные популяции интимы и медии, в то время как адвентиции и ПВЖТ отводили в основном структурную функцию [156]. Однако к настоящему времени все больше данных свидетельствует в пользу того, что адвентиция является важным центром регуляции реакции сосудистой стенки в ответ на развитие воспаления, гипоксии и изменения артериального давления [119, 156]. В частности, резидентные макрофаги, адвентициальные фибробласты и локализованные в адвентиции предшественники ЭК способны демонстрировать признаки активации, проявляющейся в ускорении пролиферации, интенсификации синтеза белков ВКМ, а также повышении секреции цитокинов (в том числе хемокинов) и ангиогенных факторов [53, 97]. Все это привело к развитию теории о том, что адвентиция способна самостоятельно осуществлять физиологическую регуляцию функции сосуда и стимулировать развитие патологических реакций в медии и адвентиции по принципу «outside-in» [61, 112]. В соответствии с этим было выдвинуто предположение о том, что активное ветвление и расширение просвета адвентициальных ВВ предшествует формированию неоинтимы [39, 52].

На модели ApoE$^{-/-}$ мышей введение VEGF стимулировало связанный с ВВ внутрибляшечный ангиогенез и формирование неоинтимы [35], тогда как анти-ангиогенные препараты подавляли развитие атеросклеротической бляшки [87]. При этом тип ветвления и геометрия ВВ, в том числе внутри бляшки, существенно варьировали в зависимости от сосудистого бассейна [87]. Баллонное повреждение сонной артерии крысы также приводило к выраженному увеличению плотности ВВ [24]; более того, последовательное повреждение интимы сонной артерии кролика стентом и баллоном способствовало гипертрофии интимы и неоваскуляризации в адвентиции по сравнению с повреждением исключительно баллоном [130].

Многочисленные исследования доказывают роль ВВ в инициации и прогрессировании атеросклероза [121, 130, 150]. Так, при атеросклерозе циркулирующие и резидентные клетки-предшественники, находящиеся в адвентиции и ПВЖТ, дифференцируются в ЭК, что стимулирует активное формирование ВВ [140]. Содержание приматов на высокохолестериновой диете приводило к пятикратному увеличению объема кровоснабжения интимы и медии

коронарных артерий в сравнении с животными со стандартным типом питания [68]. При этом увеличение кровоснабжения обеспечивалось путем ветвления, то есть формирования новых ВВ, а не расширения уже существующих, поскольку в ходе данного эксперимента вазодилатация сосудов контролировалась путем введения инъекций аденозина [68]. Позднее было показано, что неоваскуляризация адвентиции предшествовала гипертрофии интимы и формированию скоплений пенистых клеток [150]. Другая работа на модели гиперхолестеринемических свиней продемонстрировала увеличение плотности ВВ еще до начала развития дисфункции эндотелия в коронарных артериях, что свидетельствовало о прямой зависимости формирования неоинтимы от расширения сети ВВ [39].

Следует отметить, что стенозированные и кальцифицированные коронарные артерии человека статистически значимо отличаются от интактных более высокой плотностью ВВ, которые прорастают из адвентиции в неоинтиму [96, 146]. Такие сосуды неоинтимы выделяют в отдельную группу – *vasa plaquorum* (ВП), поскольку, в отличие от физиологических ВВ, они питают не столько адвентицию или ПВЖТ, сколько неоинтиму. Биомеханический и термический стресс внутри бляшки приводит к несостоятельности межклеточных контактов, отслоению базальной мембраны и повышенной проницаемости эндотелия ВП, последствиями чего являются внутрибляшечные кровоизлияния, повышение отложения липидов и усиление миграции макрофагов [69, 84, 163]. Таким образом, ВП напрямую связаны с прогрессированием атеросклероза [7, 116]. Поскольку интенсивность кровоснабжения в адвентиции и ПВЖТ напрямую связана с объемом бляшки и вероятностью ее разрыва, правомерно говорить о патогенетической взаимосвязи между новообразованными сосудами сосудистой стенки (ВВ) и новообразованными сосудами в бляшке атеросклеротического сосуда (ВП) [19, 23, 40, 121, 170, 173]. Более того, патогенетическая роль ВВ и ВП позволяет объединить две принципиально различные гипотезы (от интимы к адвентиции – inside-out и от адвентиции к интиме), поскольку в основе их обеих лежит системная дисфункция эндотелия, запускаемая факторами сердечно-сосудистого риска: дислипидемией, артериальной гипертензией, избыточной массой тела, сахарным

диабетом и хронической болезнью почек [109, 169]. В совокупности это подчеркивает принципиальную важность микроциркуляции в адвентиции, ПВЖТ и неоинтиме в развитии сосудистых патологий.

Массивные внутрибляшечные кровоизлияния, отложение АроВ-100-содержащих атерогенных липопротеинов, миграция иммунных клеток и пропитывание бляшки протеазами, потенцируемые дисфункцией эндотелия ВВ и ВП, являются четырьмя важными патогенетическими факторами разрыва бляшки [21, 64, 79, 93]. Ранее было продемонстрировано, что плотность ВП выше в бляшках с разрывом фиброзной покрышки по сравнению с бляшками без разрыва, и ниже в стабильных кальцинированных бляшках с выраженной фиброзной покрышкой по сравнению с нестабильными бляшками с липидным ядром и тонкой покрышкой [123]. Межклеточные соединения ЭК отвечают за поддержание целостности стенки ВВ и предотвращают экстравазацию циркулирующих в крови атерогенных липидов в ВКМ бляшки, тогда как миграция иммунных клеток из кровотока адвентиции и ПВЖТ в атеросклеротическую бляшку через неплотные контакты новообразованных ВВ и ВП является дополнительным фактором прогрессирования атеросклероза и расширения сосудистой сети [120]. Местное и системное воспаление также способствует патологической активации и без того высокопроницаемого эндотелия ВП, что ведет к дополнительной адгезии иммунных клеток к ЭК ВП [120]. Исследование атеросклеротических коронарных артерий у людей выявило нарушение структурной целостности новообразованных ВВ и ВП, а именно отсутствие постэндотелиальных слоев клеток, в норме предотвращающих кровоизлияние из данных сосудов микроциркуляторного русла [163].

Экстравазированные эритроциты при контакте с липидами бляшек подвергаются гемолизу, что играет достаточно значимую роль в развитии атеросклероза [66]. Высвобожденный гемоглобин подвергается окислению, в результате чего образуется свободный гем, в свою очередь запускающий окисление липидов ВКМ бляшки [54]. Окисленные липиды запускают активацию в ЭК гемоксигеназы-1, катализирующей высвобождение активного железа из гема [135].

Свободное железо является важным источником генерации активных форм кислорода посредством реакций Фентона и Габера-Вейса и, следовательно, способно вызывать окислительный стресс. Исследования на кроликах выявили, что инъекции экзогенных эритроцитов вели к прогрессированию атеросклеротического процесса [88]. Более того, с помощью магнитно-резонансной томографии была выявлена корреляция между внутрибляшечным кровоизлиянием, ростом бляшки и увеличением объема богатого липидами некротического ядра [126]. Помимо железа, проникающие в бляшку эритроциты являются источником свободного холестерина, что увеличивает содержание липидов в ВКМ бляшки [60]. На поздних стадиях атеросклероза происходит нарушение механизмов, регулирующих приток и отток фагоцитирующих и подвергающихся апоптозу макрофагов, а также отвечающих за удаление холестерина и эритроцитарного детрита, что в совокупности усиливает накопление свободного холестерина и ускоряет формирование некротического ядра.

1.3.3. Роль кровоснабжения сосудистой стенки в развитии сосудистого стеноза после коронарного шунтирования

Для коронарного шунтирования на протяжении десятков лет применяются как венозные, так и артериальные кондуиты [133, 141]. Традиционно существует два способа выделения венозных кондуитов: скелетонизация, при которой выполняется хирургическая зачистка адвентиции от ПВЖТ (неизбежно сопровождающаяся механическим повреждением адвентиции и рефлекторным вазоспазмом при нарушении ее симпатической иннервации), и так называемая бесконтактная (no-touch) методика, при которой забор кондуита происходит вместе с окружающей его ПВЖТ (в составе лоскута) [149]. При использовании методики no-touch адвентиция и ее симпатическая иннервация остаются интактными, а тонус ВВ не подвергается значительным изменениям [175].

Исследование кондуитов для коронарного шунтирования показали, что их характерной возраст-ассоциированной чертой является предоперационный стеноз, занимающий около 10% сосудистого просвета [172], встречающийся в 33% венозных и 40% артериальных кондуитов и коррелирующий с традиционными

факторами сердечно-сосудистого риска (гипер/дислипидемией, артериальной гипертензией, сахарным диабетом, избыточной массой тела и хронической болезнью почек) [46]. Открытие данного феномена позволило предположить, что гипертрофия интимы не обязательно связана с патологией шунта в гетеротопической позиции и может развиваться также в ортотопической локализации кондуита [172]. Опубликованные данные указывают на то, что количество ВВ в кондуитах после имплантации не зависит от пола и возраста, а также типа хирургического соединения шунта [172].

БПВ характеризуется развитой сетью ВВ в адвентиции и особенно ПВЖТ вследствие относительно высокой метаболической активности [164, 167], тогда как внутренняя грудная артерия (ВГА) содержит существенно меньшее количество ВВ [107, 138, 142, 162], что может по крайней мере частично объяснить ее устойчивость к атеросклерозу и гипертрофии интимы после коронарного шунтирования. В то же время другие авторы указывают на то, что повышенная проходимость венозных кондуитов, забранных по технологии no-touch, в сравнении со скелетонизированными кондуитами [47, 67] может быть связана именно с сохранением архитектоники ВВ [155], функциональный эндотелий которых позволяет поддерживать высокий локальный уровень эндотелиальной NO-синтазы, отвечающей за синтез вазодилататора NO [162, 171]. Также предполагается, что заполнение кровью адвентициальных и периваскулярных ВВ после снятия сосудистых зажимов при использовании технологии no-touch приводит к быстрому восстановлению трансмурального кровотока, снижению риска тромбоза и ишемии шунта и обеспечивает надлежащую регенерацию поврежденных участков кондуита [43]. Следует отметить, что количество ВВ БПВ в ПВЖТ существенно превышает таковое в адвентиции, однако данный параметр напрямую определяется толщиной ПВЖТ и ее биоактивностью, во многом зависящей от наличия у пациента коморбидных состояний, в том числе ожирения и метаболического синдрома [17, 164].

При воздействии вышеуказанных факторов сердечно-сосудистого риска ВВ БПВ [39, 52, 157] и ВГА [162] подвергаются гипертрофическому ремоделированию

и постепенно теряют иерархическую ориентацию [39, 52, 154]. Сочетание гипоксии, анатомического нарушения иннервации и артериального кровоснабжения, а также резкое изменение гемодинамических условий вследствие гетеротопической релокации БПВ практически неизбежно ведет к дисфункции эндотелия ВВ [39, 52]. В таких условиях ЭК ВВ БПВ гиперэкспрессируют сосудистую молекулу клеточной адгезии (VCAM-1) и молекулу межклеточной адгезии (ICAM-1), обеспечивающие адгезию иммунных клеток и их миграцию как в адвентицию, так и в формирующуюся неоинтиму [176]. Необходимо отметить, что такая повышенная экспрессия молекул клеточной адгезии ЭК при дисфункции эндотелия также сопровождается увеличением выделения хемокинов, в том числе моноцитарного хемоаттрактантного белка (MCP-1/CCL2), способствующих привлечению моноцитов к ЭК, их роллингу и в конечном счете связыванию с рецепторами VCAM-1 и ICAM-1 [49]. Следует отметить и воздействие обильно синтезируемых дисфункциональными ЭК провоспалительных цитокинов (интерлейкина-6 и интерлейкина-8), которые активируют мигрирующие в очаг васкулита моноциты и способствуют их дифференцировке в провоспалительные (M1) макрофаги [64].

Таким образом, можно предположить, что дисфункция эндотелия ВВ вносит прямой вклад в формирование неоинтимы в БПВ после коронарного шунтирования. Вполне вероятно, что предложенная гипотеза мальадаптации кондуита менее релевантна для ВГА из-за ее более высокой эластичности (и, следовательно, лучшей способностью к адаптации к биомеханическому стрессу при изменении скорости кровотока в позиции шунта) и менее развитой сети ВВ. Также возможно, что данная анатомическая особенность ВГА объясняет ее относительную устойчивость к атеросклерозу, тромбозу и рестенозу в позиции кондуита в сравнении с БПВ [20, 80]. Вопрос о патофизиологической значимости ВВ в кондуитах для коронарного шунтирования имеет достаточно высокую клиническую значимость, поскольку их положительная роль (к примеру, ускорение регенерации и адекватной иннервации шунта после гетеротопической реимплантации) будет свидетельствовать в пользу применения методики их забора

по принципу no-touch, а отрицательная – в пользу использования техники скелетонизации, когда адвентиция зачищается от ПВЖТ и, соответственно, находящихся в ней ВВ. С этой позиции детальное изучение ВВ в венозных и артериальных кондуитах для КШ имеет трансляционный потенциал.

Известно, что в здоровых БПВ преобладают продольные ВВ (ВВ первого порядка) [27], а при варикозе наблюдается преобладание поперечных ВВ (ВВ второго порядка), для которых характерны извитость, неравномерная дилатация и потеря иерархичности [164]. Вполне вероятно, что ВВ могут играть важную роль в хроническом воспалении вен и при их ортотопической локализации вне коронарного шунтирования. С одной стороны, ангиогенез ВВ, как правило, индуцируется тканевой гипоксией, вследствие чего его можно рассматривать как обеспечение питания и предотвращение дальнейшей деградации сосудистой стенки [109]. С другой стороны, активная неоваскуляризация неизбежно способствует притоку лейкоцитов, повышенному синтезу провоспалительных цитокинов и дальнейшему повреждению сосудистой стенки вследствие геморрагического пропитывания через высокопроницаемые стенки незрелых новообразованных ВВ [121].

1.3.4. Роль ВВ при аневризме брюшной аорты

Аневризма брюшной аорты (АБА) характеризуется патологическим истончением сосудистой стенки вследствие протеолиза, моноцитарно-макрофагальной инфильтрации и тромбоза. Отличительной чертой патофизиологии АБА в сравнении с другими патологиями системы кровообращения является выраженная дегенерация эластических и коллагеновых волокон сосудистой стенки вследствие увеличения выделения матриксных металлопротеиназ провоспалительными макрофагами (M1) при их миграции из кровотока в мышечную оболочку [101]. Медия брюшной аорты человека в норме лишена ВВ [102], тогда как при АБА в брюшной аорте регистрируются ВВ, содержащие основной компонент базальной мембраны эндотелия ламинин [86], а также $CD31^-$ [177] и CD34-положительные клетки [102]. Помимо миграции из сосудистого просвета, иммунные клетки также проникают в медию из адвентиции

по сети ВВ по принципу хемотаксиса под воздействием выделяемых при воспалении сосудистой стенки ангиогенных факторов [8]. Патофизиологическая роль данного анатомического пути подтверждается прямой корреляцией роста АБА и площади ВВ [8]. Усиленная неоваскуляризация в сосудистой стенке при АБА сопровождается формированием незрелых ВВ с неплотными межклеточными контактами, что приводит к выходу внутрисосудистого содержимого в сосудистую ткань и способствует дальнейшей моноцитарно-макрофагальной инфильтрации [11].

В области АБА отмечается стеноз просвета адвентициальных ВВ вследствие гипертрофии интимы и пролиферации СГМК стенки ВВ, что приводит к их гипоперфузии [171]. Гипоперфузия адвентициальных или периваскулярных ВВ приводит к гипоксии и деградации ВКМ сосудистой стенки, что является причиной прогрессирования АБА, при этом кровоток в просвете самой аорты может быть не нарушен [165]. Индуцированная гипоперфузия ВВ аорты крыс уже в течение 24 часов стимулирует как диффузную, так и очаговую экспрессию HIF-1α, а через 28 дней в данных условиях отмечается повышенная активность желатиназы, фрагментация эластина, снижение содержания коллагена и наличие СГМК в состоянии апоптоза [41]. При развитии данных процессов отмечалось воспаление сосудистой стенки, патологическое ремоделирование стенки ВВ и разрыв отдельных ВВ [81]. Ремоделирование аневризматической восходящей аорты также сопровождалось утолщением стенки ВВ за счет гипертрофии СГМК, фиброзом и патологическим сужением просвета ВВ [81]. Помимо этого, воспаление сосудистой стенки и склероз ВВ неразрывно связаны с гипертрофией так называемых артериальных третичных лимфоидных органов, представляющих собой скопления Т- и В-лимфоцитов в адвентиции и ПВЖТ [7, 85].

1.4. ИНГИБИРОВАНИЕ ВНУТРИСОСУДИСТОГО АНГИОГЕНЕЗА

Эксперименты по искусственному ингибированию внутрисосудистого ангиогенеза показали, что данный прием замедляет рост атеросклеротической бляшки за счет уменьшения поступления в нее макрофагов и, соответственно, снижения накопления клеточного детрита и дезорганизованного ВКМ в неоинтиме

[28]. Это доказывает принципиальную важность ВВ как анатомического пути для поступления макрофагов в бляшки [26]. Было показано, что блокирование рецепторов VEGFR1 и VEGFR2 ингибирует неоваскуляризацию в адвентиции аорты кроликов, что ведет к снижению плотности адвентициальных ВВ [59]. В норме сосудистая стенка коронарных артерий и аорты человека содержит относительно небольшое количество ВВ, тогда как в атеросклеротической бляшке и в ее адвентициальной проекции за счет стимулируемого гипоксией ангиогенеза образуется плотное капиллярное сплетение [63]. Как было указано выше, в ангиогенезе принимают участие резидентные (в значительной степени локализованные на границе медии и адвентиции) и циркулирующие клетки-предшественники ЭК и СГМК.

Центральная роль ангиогенеза в патогенезе атеросклероза и его зависимость от активности воспалительного процесса и гипоксии предполагает концептуальную возможность использования сразу нескольких терапевтических стратегий для его ингибирования: применение противовоспалительных препаратов, введение ингибиторов HIF-1α, фармакологическая блокада ангиогенных молекул и их рецепторов, а также ограничение метаболической активности ЭК, поскольку ангиогенез требует значительных энергозатрат для своей реализации. В ряде исследований было показано, что талидомид [154], эндостатины, ангиостатины [12] и ангиопоэтин-блокирующие антитела [14] блокируют расширение сети ВВ в адвентиции и замедляют прогрессирование атеросклероза. Поскольку интенсивность ангиогенеза в значительной степени зависит от гликолиза [115], использование ингибиторов его ключевого фермента 6-фосфофрукто-2-киназы/фруктозо-2,6-бифосфатазы 3 (PFKFB3) препятствовало активации ЭК и уменьшало индуцированный воспалением патологический ангиогенез на модели *in vivo* [129, 137].

Резюме

Хотя физиологическая роль ВВ незаменима и очевидна, избыточная неоваскуляризация сосудистой стенки неизбежно несет в себе риск ускоренного развития васкулита и может потенцировать формирование неоинтимы. Важно

отметить, что патологическое ветвление сети ВВ ассоциировано с факторами сердечно-сосудистого риска (повышенным содержанием и атерогенным профилем липидов в крови, избыточным содержанием глюкозы, креатинина и мочевины крови, нестабильным и/или патологически высоким артериальным давлением, а также избыточной массой тела) как в экспериментальных моделях, так и в клинико-патофизиологических условиях. Помимо увеличения количества, площади и плотности ВВ (их количества на единицу площади адвентиции и ПВЖТ), патологической значимостью обладает также провоспалительная активация их ЭК, которая характеризуется увеличением уровня экспрессии молекул клеточной адгезии (VCAM-1, ICAM-1, E-селектина), выделением в микроокружение провоспалительных цитокинов и хемокинов (в первую очередь интерлейкина-6, интерлейкина-8 и моноцитарного хемоаттрактантного белка-1), а также повышенной проницаемостью эндотелия вследствие нарушения целостности межклеточных контактов и отслойки базальной мембраны. В результате патологической активации ЭК и повышения проницаемости эндотелия происходит проникновение атерогенных (ApoB-100-содержащих) липопротеинов в неоинтиму и миграция иммунных клеток, главным образом моноцитов, в неоинтиму и адвентицию [103]. Результатом этих процессов является развитие воспаления в неоинтиме и адвентиции, вероятно, взаимосвязанного через ВВ и постепенное формирование сети ВП, основной функцией которых является именно питание неоинтимы.

Следует отметить, что, по-видимому, достаточно распространенным является патофизиологический сценарий, при котором вышеописанные системные факторы сердечно-сосудистого риска провоцируют развитие дисфункции эндотелия и разрастание сети ВВ перед дисфункцией эндотелия непосредственно на внутренней поверхности артерий или вен. В данных условиях реализуется вариант развития атеросклероза по принципу «outside-in», когда изначальным очагом воспаления и источником распространения иммунных клеток является адвентиция. Впоследствии такое течение патологического процесса дополняется классическим его развитием по принципу «inside-out», когда дисфункция и

повышенная проницаемость эндотелия на внутренней поверхности сосудов ведут к проникновению липидов и иммунных клеток из системного кровотока. Конвергенция патофизиологических путей «outside-in» и «inside-out», в свою очередь, приводит к прогрессированию атеросклеротической бляшки в результате провоспалительной поляризации активированных макрофагов и синтезу структурных компонентов ВКМ и протеаз СГМК, меняющими изначальный сократительный фенотип на синтетический. В свою очередь, утолщение формирующейся неоинтимы неизбежно ведет к повышению толщины сосуда выше диффузионного предела, гипоксии, закислению микроокружения неоинтимы и формированию новых ВВ и ВП, составляя «порочный круг» прогрессирования атеросклероза.

Аналогичный сценарий, вероятно, наблюдается и при коронарном шунтировании. Изначально не подверженные развитию атеросклероза, БПВ и ВГА после гетеротопической реимплантации подвергаются нетипичному для себя гемодинамическому стрессу, что постепенно приводит к их структурной деградации. Кроме того, более высокая устойчивость ВГА к развитию отдаленных послеоперационных патологических процессов (атеросклерозу, тромбозу и рестенозу) в значительной степени может объясняться отсутствием у них выраженной сети ВВ, которые присутствуют в количестве, достаточном для восстановления после хирургического вмешательства, но недостаточном для развития воспаления сосудистой стенки. В то же время в отношении патофизиологической роли ВВ в БПВ данные противоречивы. Некоторые авторы приводят аргументы в пользу того, что именно быстрое восстановление кровоснабжения после хирургического вмешательства способствует трансмуральному кровотоку и препятствует структурной дегенерации венозного кондуита, а сохранность иерархии ВВ и иннервирующих симпатических волокон обеспечивает стабильность местного выделения NO, обладающего выраженным вазодилатирующим действием, в то время как при скелетонизации происходит неизбежное механическое повреждение иннервации БПВ, вазоспазм ВВ и относительно длительная ишемия шунта. Другие авторы указывают на то, что

очистка кондуита от ПВЖТ, содержащей существенно большее количество сосудов микроциркуляторного русла в сравнении с адвентицией, может способствовать приближению структурно-функционального состояния микроциркуляторного русла БПВ к таковому в ВГА и снизить вероятность атеросклероза и рестеноза в отдаленном периоде.

Несмотря на достаточно большой объем литературы, посвященной физиологии ВВ, методология их количественной оценки и концепция их патофизиологической значимости все еще содержат ряд белых пятен. Неясно, какие именно маркеры являются наиболее информативными при визуализации геометрии ВВ, а также какие количественные критерии (количество, общая площадь, плотность, морфологические и корреляционные параметры ассоциации с воспалением сосудистой стенки) определяют патофизиологическую роль ВВ в различных экспериментальных моделях (среди которых следует выделить модель рестеноза крупных артерий после баллонной ангиопластики) и клинических сценариях (основными из которых являются гипертрофия интимы кондуитов после коронарного шунтирования и неоваскуляризация атеросклеротических бляшек). Также остается не до конца ясным, влияет ли искусственно индуцированная дисфункция эндотелия на усугубление васкулита и развитие сети ВВ.

ГЛАВА 2. МАТЕРИАЛЫ И МЕТОДЫ ИССЛЕДОВАНИЯ

Дизайн исследования представлен на Рисунке 1.

Рисунок 1 – Дизайн исследования.

2.1. Эксперименты на лабораторных животных

2.1.1. Характеристика лабораторных животных

Для всех экспериментов на животных использовали самцов крыс линии Wistar массой 250-300 грамм в возрасте 12-14 недель (n = 50), предоставленных сертифицированным виварием отдела экспериментальной медицины Федерального государственного бюджетного научного учреждения «Научно-исследовательский институт комплексных проблем сердечно-сосудистых заболеваний (НИИ КПССЗ). Животные были распределены по полипропиленовым клеткам (5 крыс на клетку), выстланную деревянной щепой, и имели неограниченный доступ к воде и пище. В течение всего времени эксперимента поддерживались стандартные условия температурного режима (24 ± 1°C), относительной влажности (55 ± 10%) и 12-часовые циклы смены света и темноты. Контроль состояния здоровья всех крыс проводили ежедневно. Распределение крыс по экспериментальным группам или клеткам осуществляли без рандомизации и каких-либо критериев включения и исключения. Все эксперименты с

лабораторными животными были выполнены в соответствии с Европейской конвенцией о защите позвоночных животных, используемых в экспериментальных и других научных целях (Страсбург, 1986), и были одобрены Локальным этическим комитетом НИИ КПССЗ (номер протокола заседания № 06234-ЛБ).

2.1.2. Баллонная ангиопластика аорт крыс и последующая пробоподготовка искусственно поврежденных аорт для гистологического исследования

Для оценки связей между увеличением количества и площади ВВ, увеличением количества и площади МПО$^{+}$ кластеров и формированием неоинтимы с целью создания сосудистого повреждения была использована экспериментальная модель баллонной ангиопластики. После введения в анестезию 3% изофлураном все животные получали ингаляционную анестезию 1,5% изофлураном в течение всего времени операции. Дополнительная анестезия в случае неполной седации включала внутрибрюшинное введение кетамина в дозировке 7 мг/кг и ксилазина в дозировке 0,6 мг/кг. Для уменьшения вазоспазма и облегчения введения катетера через разрез аорты местно применяли теплый гидрохлорид лидокаина (0,02 г/мл). Брюшную аорту пунктировали в проксимальном направлении иглой 21G, затем в просвет аорты вводили баллонный катетер DIOR 2,0×15 мм с 0,014-дюймовым проводником и выполняли ангиопластику с давлением в баллоне 5 атмосфер в течение 30 секунд. Послеоперационное обезболивание осуществляли подкожным введением бупренорфина (0,1 мг/кг сразу после операции и 2 раза в сутки в течение 3 дней после операции).

С целью изучения влияния дисфункции эндотелия на неоваскуляризацию и развитие воспаления в адвентиции и ПВЖТ в контексте ранее существовавшего сосудистого повреждения 10 крысам из 50 после баллонной ангиопластики ежедневно вводили в хвостовую вену кальций-фосфатные бионы (КФБ, 900 мкл частиц на инъекцию, эквивалентно 600 мкг кальция, n = 5) либо равный объем 0,9% раствора хлорида натрия (далее – физиологический раствор) в течение 5 дней (n = 5). Методика искусственного синтеза КФБ была описана ранее [28]. Экспериментальный режим введения КФБ в хвостовую вену (5 дней) также был

выбран, исходя из ранее полученных данных о патологических эффектах воздействия данного триггера дисфункции эндотелия на сосудистую стенку [28].

Через 5 недель после операции всем крысам проводили эвтаназию посредством внутрибрюшинного введения пентобарбитала натрия (100 мг/кг массы тела). Срок в 5 недель был обусловлен предварительно полученными в отделе экспериментальной медицины НИИ КПССЗ экспериментальными данными о том, что именно на этом сроке (от 4 до 6 недель) у не менее 50% крыс Wistar после ангиопластики формируется неоинтима, а также соответствующими литературными данными [4, 24]. Это совпадало с необходимым для решения научной задачи дизайном эксперимента, который подразумевал равные выборки животных с патологически измененными тканями сосудов (сформированная неоинтима) и без патологических изменений (отсутствие формирования неоинтимы). Сегменты брюшной аорты длиной ≈ 1 см в месте баллонной ангиопластики иссекали и разделяли на два равных сегмента длиной ≈ 5 мм каждый. Первый сегмент фиксировали в двух сменах 10% нейтрального забуференного формалина (HT501128, Sigma-Aldrich) в течение 24 часов при 4°C либо для дальнейшей парафинизации, микротомии и окрашивания гематоксилином и эозином (животные, не вошедшие в эксперимент с искусственно вызванной дисфункцией эндотелия, n = 40), либо для заливки в эпоксидную смолу и сканирующей электронной микроскопии в обратно-рассеянных электронах по оригинальной методике EM-BSEM (животные, вошедшие в эксперимент с искусственно вызванной дисфункцией эндотелия, n = 10). Второй сегмент немедленно промывали в физиологическом растворе при помощи шприца и замораживали в металлической форме с криогелем Tissue-Tek (4583, Sakura) при температуре -195°C путем частичного погружения формы в сосуд Дьюара с жидким азотом. Полученные замороженные блоки хранили при температуре -60°C до момента подготовки криосрезов. Серийные криосрезы (по 20 предметных стекол в серии) толщиной 7 мкм, равномерно распределенные по всей длине извлеченного сегмента аорты (по 12 срезов на стекло), готовили при помощи криотома (CryoStar

NX50, Thermo Scientific). До момента окрашивания стекла, по аналогии с блоками, хранили в пластиковых контейнерах при температуре -60°С.

2.1.3. Оптимизация протокола окрашивания сосудов микроциркуляторного русла гематоксилином и эозином

Для определения наилучшего протокола окрашивания сосудов микроциркуляторного русла гематоксилином и эозином были использованы не подвергшийся баллонной ангиопластике сегмент брюшной аорты, сердце (желудочки), печень (правая доля) и селезенка (левая часть), полученные от 3 крыс из указанных в разделе 2.1.2. «Баллонная ангиопластика аорт крыс и последующая пробоподготовка искусственно поврежденных аорт для гистологического исследования» экспериментов. Химическую фиксацию тканей осуществляли в двух сменах 10% нейтрального забуференного формалина (HT501128, Sigma-Aldrich) в течение 24 часов при 4°С. Далее ткани промывали проточной водой в течение 2 часов, подвергали дальнейшей дегидратации в этаноле возрастающей концентрации (70, 80 и 95%, по 1 часу на каждую смену этанола, Кемеровская фармацевтическая фабрика) и изопропаноле (1 час, 06-002, ЭргоПродакшн), пропитывали в трех сменах парафина (по 1 часу в каждой при 60°С, Гистомикс Экстра, температура плавления 54-56°С, ЭргоПродакшн) и далее заключали в другую марку парафина (Мистер Вакс Экстра», температура плавления 56-58°С, ЭргоПродакшн) на 1 час. Полученные парафиновые блоки охлаждали при 4°С в течение ночи и замораживали при -20°С в течение 2 часов. Серийные срезы (по 9 предметных стекол в серии, то есть на каждый орган) толщиной 5 мкм, равномерно распределенные по всей длине извлеченного сегмента аорты или по всей толщине извлеченных сегментов миокарда, печени и селезенки, готовили при помощи микротома (Microm HM 325, Thermo Scientific). На каждое стекло помещали от 6 до 12 срезов в зависимости от размера органа (миокард – 6 срезов, печень и селезенка – по 10 срезов, аорта – 12 срезов). До момента окрашивания стекла хранили в пластиковых контейнерах при температуре 37°С.

Окрашивание (по 3 стекла на каждый вид гематоксилина – Майера, Джилла и Каращи, по 1 стеклу на каждое время инкубации в гематоксилине – 2, 5 или 15 минут) производили по следующему протоколу:

1. Депарафинизация в ксилоле (X0053, Diapath) – 3 раза по 5 минут
2. Отмывка в 95% этаноле – 3 раза по 5 минут
3. Быстрая промывка в бидистиллированной воде
4. Окрашивание гематоксилином Майера (05-002, ЭргоПродакшн), Джилла (05-003, ЭргоПродакшн) и Каращи (05-001, ЭргоПродакшн) – 2, 5 или 15 минут
5. Быстрая промывка в бидистиллированной воде
6. Подсинение в проточной (водопроводной) воде – 5 минут
7. Быстрая промывка в бидистиллированной воде
8. Окрашивание 1% водно-спиртовым эозином (05-011, ЭргоПродакшн) – 2 минуты
9. Быстрая промывка в бидистиллированной воде
10. Обезвоживание в этаноле (1 смена в 70% этаноле и 2 смены в 95% этаноле) – по 10 секунд в каждой смене
11. Просветление в ксилоле (X0053, Diapath) – 3 минуты
12. Заключение в монтирующую среду (Витрогель, HM-VI-A250, ЭргоПродакшн) под покровное стекло.

Готовые микропрепараты анализировали при помощи светового микроскопа (AxioImager.A1, Carl Zeiss) и объектива EC Plan-Neofluar 20x/0.50 M27 (Carl Zeiss) на увеличении ×200. Критериями контрастирования ядер клеток являлись их различимость в сравнении с окружающей тканью и четкость (очерченность) контура. Оптимальным результатом окрашивания гематоксилином считалось сочетание очерченности и высокой контрастности ядер при отсутствии фонового окрашивания окружающей ткани.

2.1.4. Разработка протокола иммунодетекции МПО$^{+}$ кластеров

Для разработки протокола иммунодетекции МПО$^{+}$ кластеров окрашивания сосудов микроциркуляторного русла гематоксилином и эозином были

использованы не подвергшийся баллонной ангиопластике сегменты брюшной аорты, полученные от 3 крыс из указанных в разделе 2.1.2. «Баллонная ангиопластика аорт крыс и последующая пробоподготовка искусственно поврежденных аорт для гистологического исследования» экспериментов. Иммунодетекцию МПО$^{+}$ кластеров, отражающих воспаление сосудистой стенки, проводили посредством иммуногистохимического и иммунофлюоресцентного окрашивания срезов. После извлечения из организма лабораторных животных сегменты брюшной аорты промывали в физиологическом растворе при помощи шприца и замораживали в металлической форме с криогелем Tissue-Tek (4583, Sakura) при температуре -195°C путем частичного погружения формы в сосуд Дьюара с жидким азотом. Полученные замороженные блоки хранили при температуре -60°C до момента подготовки криосрезов. Серийные криосрезы (по 20 предметных стекол в серии) толщиной 7 мкм, равномерно распределенные по всей длине извлеченного сегмента брюшной аорты (по 12 срезов на стекло), готовили при помощи криотома (CryoStar NX50, Thermo Scientific). До момента окрашивания стекла, по аналогии с блоками, хранили в пластиковых контейнерах при температуре -60°C.

Для иммуногистохимического окрашивания срезы брюшной аорты фиксировали и пермеабилизировали в ледяном (-20°C) ацетоне в течение 10 минут, отмывали в трех сменах фосфатно-солевого буфера (B-60201, Пущинские лаборатории) с pH 7,4 и подвергали иммуногистохимическому окрашиванию с использованием набора Novolink Polymer Detection System (RE7150-CE, Leica Biosystems) согласно модифицированному протоколу производителя. После блокировки эндогенной пероксидазы 4% раствором пероксида водорода в течение 5 минут (Peroxidase Block) срезы отмывали в двух сменах фосфатно-солевого буфера с pH 7,4 и производили блокировку неспецифического связывания антител в 0,4% солевом растворе казеина со вспомогательными реагентами (Protein Block) в течение 1 часа. Для иммунофенотипирования МПО$^{+}$ кластеров использовали кроличьи антитела компаний Abcam, Invitrogen и Novus Biologicals, разведенные в 1% солевом растворе бычьего сывороточного альбумина (P091E, ПанЭко) и

таргетирующие следующие антигены: панлейкоцитарный маркер CD45 (ab10558, разведение 1:200), пан-миелоидные маркеры CD11b (ab133357, 1:250) и МПО (ab208670, 1:100), пан-макрофагальные маркеры F4/80 (ab100790, 1:250) и CD68 (ab125212, 1:500), пан-Т-лимфоцитарный маркер CD3 (ab16669, 1:200), пан-В-лимфоцитарный маркер CD19 (MA-32544, 1:200), маркер астроцитов, олигодендроцитов и Шванновских клеток S100B (NBP1-87102, 1:100) и нейрональный маркер NeuN (NBP1-77686, 1:200). Инкубацию с антителами проводили во влажном закрытом коробе в течение 16 часов при температуре +4°C. После трехкратной отмывки в фосфатно-солевом буфере с pH 7,4 срезы инкубировали со вторичными антителами (Novolink Polymer) в течение 30 минут с последующей трехкратной отмывкой в фосфатно-солевом буфере с pH 7,4. Далее срезы обрабатывали 0,087% раствором диаминобензидина в течение 2 минут, отмывали бидистиллированной водой и помещали в гематоксилин Майера на 10 минут. После подсинения в проточной воде срезы обезвоживали в трех сменах 95% этанола (5 минут каждая), просветляли в трех сменах ксилола (5 минут каждая) и заключали под покровное стекло в монтирующую среду на основе лимонена (Diamount, 030400, Diapath). Готовые микропрепараты анализировали при помощи светового микроскопа (AxioImager.A1, Carl Zeiss) и объектива EC Plan-Neofluar 20x/0.50 M27 (Carl Zeiss) на увеличении x200.

Альтернативным способом иммунофенотипирования МПО$^{+}$ кластеров было иммунофлюоресцентное окрашивание, для которого после фиксации и пермеабилизации срезов брюшной аорты в ацетоне проводили блокировку неспецифического связывания антител путем инкубации с 1% солевым раствором бычьего сывороточного альбумина (P091E, ПанЭко) в течение 1 часа, после чего инкубировали срезы с антителами к пан-миелоидному маркеру МПО (ab208670, 1:100) и пан-Т-лимфоцитарному маркеру CD3 (ab16669, 1:200) во влажном закрытом коробе в течение 16 часов при температуре +4°C. После трехкратной отмывки в фосфатно-солевом буфере с pH 7,4 срезы окрашивали вторичными преадсорбированными антителами производства компании Abcam, конъюгированными с флюорофором Alexa Fluor 555 (ab150062, 1:500), в течение 1

часа во влажном закрытом коробе при комнатной температуре. Далее срезы трехкратно отмывали в фосфатно-солевом буфере и производили контрастирование ядер путем инкубации в солевом растворе 4',6-диамидино-2-фенилиндола (DAPI, 10 мкг/мл, D9542, Sigma-Aldrich) в течение 30 минут. После отмывки в трех сменах фосфатно-солевого буфера с pH 7,4 срезы заключали в монтирующую среду ProLong Gold Antifade (P36930, Invitrogen). Готовые микропрепараты визуализировали при помощи конфокального микроскопа (LSM 700, Carl Zeiss) на увеличении x400.

2.1.5. Анализ связи кровоснабжения и воспаления сосудистой стенки и их влияния на формирование неоинтимы

Первый сегмент аорты крыс, не вошедших в эксперимент с искусственно вызванной дисфункцией эндотелия (n = 40), фиксировали в формалине и заключали в парафин по описанному в разделе 2.1.3 «Оптимизация протокола окрашивания сосудов микроциркуляторного русла гематоксилином и эозином» протоколу. Серийные срезы (по 10 предметных стекол в серии) толщиной 5 мкм, равномерно распределенные по всей длине аорты (по 12 срезов на стекло), готовили при помощи микротома (Microm HM 325, Thermo Scientific). До момента окрашивания стекла хранили в пластиковых контейнерах при температуре 37°C.

Визуализацию отражающих кровоснабжение сосудистой стенки ВВ, а также визуализацию отражающих воспаление сосудистой стенки МПО$^+$ кластеров проводили при помощи окрашивания срезов гематоксилином и эозином с последующей световой микроскопией. При окрашивании гематоксилином и эозином применяли гематоксилин Джилла, время окрашивания в котором составило 15 минут, остальной протокол окрашивания полностью соответствовал описанному в разделе 2.1.3 «Оптимизация протокола окрашивания сосудов микроциркуляторного русла гематоксилином и эозином».

Неоинтиму определяли как избыточную ткань между монослоем ЭК и внутренней эластической мембраной. ВВ определяли как любые кровеносные сосуды в пределах адвентиции и ПВЖТ (за исключением сопутствующих вен). Количество и общую площадь ВВ и МПО$^+$ кластеров, далее нормированную на

площадь адвентиции и ПВЖТ для расчета плотности ВВ и МПО$^+$ кластеров, а также площадь неоинтимы оценивали с помощью программы ImageJ (National Institutes of Health). Плотность ВВ и МПО$^+$ кластеров вычисляли путем деления площади адвентиции и/или ПВЖТ на количество и/или общую площадь ВВ и МПО$^+$ кластеров, в результате чего получали количественную и площадную плотность ВВ и МПО$^+$ кластеров соответственно. Таким образом, количественная плотность ВВ и МПО$^+$ кластеров представляла собой площадь адвентиции и/или ПВЖТ на 1 ВВ или МПО$^+$ кластер, а площадная плотность ВВ и МПО$^+$ кластеров – площадь адвентиции и/или ПВЖТ на 1 мкм^2 ВВ или МПО$^+$ кластеров. Гипертрофию интимы оценивали как стеноз ≥ 10% или отношение неоинтимы к интиме ≥ 5. Отношение неоинтимы к интиме определяли как результат деления максимальной толщины неоинтимы на толщину интактной интимы (нормальное расстояние от апикальной поверхности эндотелиальных клеток до внутренней эластической мембраны). Процент стеноза определяли как отношение площади неоинтимы к общей площади просвета сосуда.

2.1.6. Анализ влияния дисфункции эндотелия на интенсивность кровоснабжения и воспаления сосудистой стенки

Первый сегмент аорты крыс, вошедших в эксперимент с искусственно вызванной дисфункцией эндотелия (n = 10), фиксировали в формалине и далее постфиксировали в 1% фосфатно-солевом растворе тетраоксида осмия (19110, Electron Microscopy Sciences) в течение 24 часов и окрашивали 2% водным раствором тетраоксида осмия в течение 40 часов. На следующем этапе биоптаты обезвоживали в этаноле возрастающей концентрации (50%, 60%, 70%, 80% и 95%, 2 смены по 15 минут в каждой из указанных концентраций), докрашивали 2% спиртовым раствором уранилацетата (22400-2, Electron Microscopy Sciences) в течение 16 часов, обезвоживали и обезжиривали в изопропаноле (06-002, ЭргоПродакшн) в течение 2 часов и ацетоне (13-5, ЭКОС-1) в течение 2 часов. Затем образцы пропитывали смесью эпоксидной смолы EMbed-812 (14120, Electron Microscopy Sciences) и ацетона в соотношении 1:1 в течение 16 часов, чистой эпоксидной смолой в течение 24 часов и полимеризовали в свежей эпоксидной

смоле при 60°C в течение 24 часов. Получившиеся эпоксидные блоки шлифовали до образца и полировали на установке TegraPol-11 (Struers) с последовательным использованием шлифовальных дисков с диаметром зерна 9, 6 и 3 мкм. После полировки образцы контрастировали цитратом свинца по Рейнольдсу (17810, Electron Microscopy Sciences) в течение 15 минут путем нанесения раствора на отполированную поверхность блока. После отмывки в бидистиллированной воде на блоки наносили углеродное напыление толщиной 10 нм с помощью вакуумного напылительного поста (EM ACE200, Leica Microsystems). Визуализацию образцов производили методом сканирующей электронной микроскопии (S-3400N, Hitachi) в режиме обратно-рассеянных электронов при ускоряющем напряжении 15 кВ. Количественный анализ кровоснабжения и воспаления сосудистой стенки при электронно-микроскопической визуализации проводили по описанному в разделе 2.1.5 «Анализ связи кровоснабжения и воспаления сосудистой стенки и их влияния на формирование неоинтимы» протоколу при помощи программы ImageJ (National Institutes of Health).

2.2. Анализ клинико-патофизиологических сценариев

2.2.1. Пациенты с хроническим коронарным синдромом

С целью изучения влияния кровоснабжения сосудистой стенки на формирование неоинтимы в клинико-патофизиологических условиях были исследованы сегменты БПВ (n = 30) и ВГА (n = 30), полученные в процессе КШ, выполненного в кардиохирургическом отделении НИИ КПССЗ. Протокол исследования и сбор клинических образцов были одобрены Локальным этическим комитетом НИИ КПССЗ (номер протокола заседания № 06217-АФ). Исследование было выполнено в соответствии со стандартами надлежащей клинической практики (Good Clinical Practice) и принципами Хельсинкской декларации в ее последней редакции (2013). Критериями включения пациентов в исследование были выполненное по поводу хронического коронарного синдрома КШ и подписанное письменное информированное согласие на участие в исследовании, критериев исключения пациентов из исследования не было. Помимо ВГА и БПВ, в

процессе КШ также производился забор перикоронарной жировой ткани для оценки наличия МПО$^{+}$ кластеров в тканях человека.

Хронический коронарный синдром [2, 113] и коморбидные состояния (артериальная гипертензия [3], хроническая сердечная недостаточность [1], хроническая обструктивная болезнь легких [66], астма [65], хроническая болезнь почек [91], сахарный диабет [10], избыточный вес и ожирение [55]) были диагностированы и подвергнуты лечению согласно соответствующим клиническим рекомендациям и стандартам оказания медицинской помощи, разработанных экспертными медицинскими сообществами (European Society of Cardiology [2, 3, 68], Global Initiative for Chronic Obstructive Lung Disease [66], Global Initiative for Asthma [65], Kidney Disease: Improving Global Outcomes [91], American Diabetes Association [10], and European Association for the Study of Obesity [39]. Скорость клубочковой фильтрации рассчитывали в соответствии с уравнением Chronic Kidney Disease Epidemiology Collaboration (2021 CKD-EPI Creatinine) при помощи онлайн-калькулятора MDCalc (https://www.mdcalc.com/calc/3939/ckd-epi-equations-glomerular-filtration-rate-gfr) по следующему уравнению:

$СКФ = 142 \times \min(S_{cr}/к, 1)^{\alpha} \times \max(S_{cr}/к, 1)^{-1,200} \times 0,9938^{Возраст} \times 1,012$ [если пол женский], где S_{cr} – концентрация креатинина в сыворотке крови (мкмоль/л), к – 1-й коэффициент пола (0,7 для женщин и 0,9 для мужчин), α – 2-й коэффициент пола (-0,241 для женщин и -0,302 для мужчин), $\min(S_{cr}/к, 1)$ – минимальное значение $S_{cr}/к$ или 1,0, $\max(S_{cr}/к, 1)$ – максимальное значение Scr/к или 1.0, возраст – возраст пациента (количество полных лет).

Фракцию выброса левого желудочка оценивали с помощью эхокардиографии (ультразвуковая диагностическая система Sonos 2500, Hewlett Packard). Данные о возрасте, поле, статусе курения и фармакологическом анамнезе были собраны во время поступления пациента в стационар. Детальная характеристика выборки пациентов с хроническим коронарным синдромом представлена в Таблице 1.

Таблица 1 – Анализ медицинских карт стационарного больного (историй болезни) пациентов с хроническим коронарным синдромом

Параметр	Пациенты с хроническим коронарным синдромом
Гендерно-возрастные характеристики	
Мужской пол	21/30 (70%)
Возраст (медиана и межквартильный интервал)	63,50 (59,75-68,0)
Сопутствующие заболевания или патологические состояния	
Артериальная гипертензия	30/30 (100%)
Хроническая сердечная недостаточность	30/30 (100%)
Хроническая обструктивная болезнь легких или бронхиальная астма	1/30 (3,33%)
Курение	12/30 (40%)
Хроническая болезнь почек	7/30 (23,33%)
Сахарный диабет	13/41 (31,7%)
Избыточная масса тела	11/30 (48,8%)
Ожирение	15/30 (50,00%)
Количественные показатели	
Индекс массы тела, кг/м^2 (медиана и межквартильный интервал)	29,70 (26,7-31,8)
Скорость клубочковой фильтрации, мл/мин/1,73 м^2 (медиана и межквартильный интервал)	85,50 (71,5-99,25)
Фракция выброса левого желудочка, % (медиана и межквартильный интервал)	62,0 (64,0-67,0)
Количество пораженных коронарных артерий (медиана и межквартильный интервал)	3,00 (2,00-3,00)
Лекарственный анамнез до поступления в стационар	
Антиагреганты	24/30 (80,00%)
Бета-адреноблокаторы	18/30 (60,00%)

Ингибиторы ангиотензинпревращающего фермента	11/30 (7,3%)
Статины	24/30 (80,00%)
Нитраты	0/30 (0,0%)
Блокаторы рецепторов к ангиотензину II	11/30 (12,2%)
Антагонисты альдостерона	2/30 (6,67%)
Блокаторы кальциевых каналов	15/30 (50,00%)
Диуретики	3/30 (10,00%)
Антикоагулянты	2/30 (6,67%)

2.2.2. Пациенты с хронической ишемией головного мозга

С целью изучения влияния кровоснабжения сосудистой стенки на формирование неоинтимы, кальцификацию и разрыв атеросклеротических бляшек было исследовано 48 бляшек от пациентов, госпитализированных в нейрохирургическое отделение государственного бюджетного учреждения здравоохранения «Кузбасский клинический кардиологический диспансер имени академика Л.С. Барбараша» с верифицированным при помощи ультразвукового исследования стенозом брахиоцефальных артерий (21 пациент с инфарктом мозга и 27 пациентов с хронической ишемией головного мозга без инфаркта мозга). При инфаркте мозга бляшки определялись как нестабильные (поскольку данная патология в абсолютном большинстве случаев сопровождается разрывом фиброзной покрышки бляшки), при его отсутствии – как стабильные. Протокол исследования и сбор клинических образцов были одобрены Локальным этическим комитетом НИИ КПССЗ (номер протокола заседания № 100920180-ЛФАА). Исследование было выполнено в соответствии со стандартами надлежащей клинической практики (Good Clinical Practice) и принципами Хельсинкской декларации в ее последней редакции (2013).

Хроническая ишемия головного мозга (в том числе острая сосудистая катастрофа – инфаркт мозга [71]), а также сопутствующие заболевания (артериальная гипертензия [3], хроническая сердечная недостаточность [2],

хроническая обструктивная болезнь легких [91], астма [65], хроническая болезнь почек [91], сахарный диабет [10], избыточный вес и ожирение [155]) были диагностированы и подвергнуты лечению согласно соответствующим клиническим рекомендациям и стандартам оказания медицинской помощи, разработанных экспертными медицинскими сообществами (European Society of Cardiology [1, 2, 113], Global Initiative for Chronic Obstructive Lung Disease [66], Global Initiative for Asthma [65], Kidney Disease: Improving Global Outcomes [91], American Diabetes Association [10] и European Association for the Study of Obesity [55]). Скорость клубочковой фильтрации рассчитывали в соответствии с уравнением Chronic Kidney Disease Epidemiology Collaboration (CKD-EPI). Фракцию выброса левого желудочка оценивали с помощью эхокардиографии (ультразвуковая диагностическая система Sonos 2500, Hewlett Packard). Процент стеноза экстракраниальных артерий у пациентов с атеросклерозом сонных артерий оценивался с помощью цветного дуплексного сканирования (Vivid 7 Dimension Ultrasound System, General Electric Healthcare). Данные о возрасте, поле, статусе курения и фармакологическом анамнезе были собраны во время поступления пациента в стационар. Детальная характеристика выборки пациентов с атеросклерозом сонных артерий представлена в Таблице 2.

Таблица 2 – Анализ медицинских карт стационарного больного (историй болезни) пациентов с атеросклерозом сонных артерий

Параметр	**Пациенты с хронической ишемией головного мозга**	**Пациенты с инфарктом мозга**	**P**
Гендерно-возрастные характеристики			
Мужской пол	26/44 (59,09%)	31/44 (70,46%)	0,37
Возраст (медиана и межквартильный интервал)	67,0 (61,0-73,7)	64,50 (59,25-70,0)	0,07

Сопутствующие заболевания или патологические состояния			
Артериальная гипертензия	41/43 (95,3%)	39/41 (95,1%)	0,64
Хроническая сердечная недостаточность	36/43 (83,7%)	37/41 (90,2%)	0,57
Хроническая обструктивная болезнь легких или бронхиальная астма	3/43 (7,0%)	7/41 (17,1%)	0,27
Курение	2/43 (4,6%)	6/41 (14,6%)	0,24
Хроническая болезнь почек	4/43 (9,3%)	4/41 (9,8%)	0,76
Сахарный диабет	10/43 (23,2%)	13/41 (31,7%)	0,53
Избыточная масса тела	25/43 (58,1%)	20/41 (48,8%)	0,52
Ожирение	5/43 (11,6%)	9/41 (22,0%)	0,33
Количественные показатели			
Индекс массы тела, кг/м^2 (медиана и межквартильный интервал)	27,6 (24,2-32,0)	26,3 (24,6-32,8)	0,88
Скорость клубочковой фильтрации, мл/мин/1,73 м^2 (медиана и межквартильный интервал)	73,0 (60,0-82,0)	77,0 (66,0-91,5)	0,13
Фракция выброса левого желудочка, % (медиана и межквартильный интервал)	64,0 (60,5-65,5)	65,0 (64,0-67,0)	0,10
Процент стеноза брахиоцефальных артерий (медиана и межквартильный интервал)	75,0 (70,0-83,5)	86,0 (75,5-95,0)	**0,01**
Лекарственный анамнез до поступления в стационар			

Антиагреганты	25/43 (58,1%)	15/41 (36,6%)	0,08
Бета-адреноблокаторы	16/43 (37,2%)	13/41 (31,7%)	0,76
Ингибиторы ангиотензинпревращающего фермента	7/43 (16,3%)	3/41 (7,3%)	0,35
Статины	29/43 (67,4%)	14/41 (34,1%)	**0,01**
Нитраты	0/43 (0,0%)	0/41 (0,0%)	0,91
Блокаторы рецепторов к ангиотензину II	16/43 (37,2%)	5/41 (12,2%)	**0,02**
Антагонисты альдостерона	2/43 (4,7%)	1/41 (2,4%)	0,96
Блокаторы кальциевых каналов	14/43 (32,5%)	5/41 (12,2%)	0,05
Диуретики	0/43 (0,0%)	1/41 (2,4%)	0,97
Антикоагулянты	5/43 (11,6%)	1/41 (2,4%)	0,23

2.2.3. Разработка протокола иммунодетекции *vasa vasorum*

Для разработки протокола иммунодетекции ВВ были использованы полученные в результате проведения коронарного шунтирования сегменты БПВ человека (n = 13). После извлечения из организма пациента сегменты БПВ промывали в физиологическом растворе при помощи шприца и замораживали в металлической форме с криогелем Tissue-Tek (4583, Sakura) при температуре -195°C путем частичного погружения формы в сосуд Дьюара с жидким азотом. Полученные замороженные блоки хранили при температуре -60°C до момента подготовки криосрезов. Серийные криосрезы (по 20 предметных стекол в серии) толщиной 7 мкм, равномерно распределенные по всей длине извлеченного сегмента БПВ (по 8 срезов на стекло), готовили при помощи криотома (CryoStar NX50, Thermo Scientific). До момента окрашивания стекла, по аналогии с блоками, хранили в пластиковых контейнерах при температуре -60°C.

С целью общей оценки состояния тканей срезы БПВ фиксировали и пермеабилизировали в 4% параформальдегиде (158127, Sigma-Aldrich) в течение

10 минут и отмывали в бидистиллированной воде в течение 15 минут, после чего производили окрашивание гематоксилином и эозином по следующему протоколу:

1. Окрашивание гематоксилином Майера (C0303, DiaPath) – 10 минут
2. Быстрая промывка в бидистиллированной воде
3. Подсинение в проточной (водопроводной) воде – 5 минут
4. Быстрая промывка в бидистиллированной воде
5. Окрашивание 1% водно-спиртовым эозином (05-011, ЭргоПродакшн) – 1 минута
6. Быстрая промывка в бидистиллированной воде
7. Обезвоживание в 95% этаноле – 3 смены по 15 секунд в каждой
8. Просветление в ксилоле (X0053, Diapath) – 3 минуты
9. Заключение в монтирующую среду на основе лимонена (Diamount, 030400, Diapath) под покровное стекло.

Кроме того, фиксированные 4% параформальдегидом и отмытые срезы БПВ также окрашивали по Мовату (пентахромное окрашивание) в модификации Расселла посредством соответствующего набора (ab245884, Abcam) согласно протоколу производителя. Готовые микропрепараты анализировали при помощи светового микроскопа (AxioImager.A1, Carl Zeiss) и объектива EC Plan-Neofluar 20x/0.50 M27 (Carl Zeiss) на увеличении ×200.

Оценку окрашивания ВВ при помощи маркеров СГМК и ЭК производили путем иммунофлюоресцентного окрашивания, для чего срезы фиксировали в ледяном (-20°C) ацетоне в течение 10 минут, отмывали в трех сменах фосфатно-солевого буфера (B-60201, Пущинские лаборатории) с pH 7,4 и проводили блокировку неспецифического связывания антител путем инкубации с 1% солевым раствором бычьего сывороточного альбумина (P091E, ПанЭко). Для иммуноокрашивания ВВ использовали моноклональные кроличьи и мышиные антитела производства компаний Abcam и Cell Signaling Technology, разведенные в 1% солевом растворе бычьего сывороточного альбумина (P091E, ПанЭко) и таргетирующие следующие антигены:

1) CD31 (ab28364, разведение 1:100 или ab9498, 1:500) в сочетании с SM-MHC (ab683, 1:250 или ab224804, 1:250);

2) VE-кадгерин (2500S, 1:250 или ab33168, 1:750) в сочетании с α-SMA (ab7817, 1:250).

Инкубацию с антителами проводили во влажном закрытом коробе в течение 16 часов при температуре +4°C. После трехкратной отмывки в фосфатно-солевом буфере с pH 7,4 срезы инкубировали со вторичными преадсорбированными антителами производства компании Abcam, конъюгированными с флюорофорами Alexa Fluor 488 (ab150061 и ab150109) и Alexa Fluor 555 (ab150062 и ab150110), в разведении 1:500 (1 час во влажном закрытом коробе при комнатной температуре). Далее срезы трехкратно отмывали в фосфатно-солевом буфере и производили контрастирование ядер путем инкубации в солевом растворе 4',6-диамидино-2-фенилиндола (DAPI, 10 мкг/мл, D9542, Sigma-Aldrich) в течение 30 минут. После отмывки в трех сменах фосфатно-солевого буфера с pH 7,4 срезы заключали в монтирующую среду ProLong Gold Antifade (P36930, Invitrogen). Готовые микропрепараты визуализировали при помощи конфокального микроскопа (LSM 700, Carl Zeiss) на увеличении x400.

2.2.4. Анализ связи кровоснабжения сосудистой стенки и его влияния на формирование неоинтимы

Сразу после иссечения БПВ, ВГА и атеросклеротические бляшки из сонных артерий фиксировали в двух сменах 10% нейтрального забуференного формалина (HT501128, Sigma-Aldrich) в течение 24 часов при 4°C и далее исследовали методом заключения цельных тканей в эпоксидную смолу с последующей сканирующей электронной микроскопией в обратно-рассеянных электронах по оригинальной методике EM-BSEM по описанному в разделе 2.1.6. «Анализ влияния дисфункции эндотелия на интенсивность кровоснабжения и воспаления сосудистой стенки» протоколу. Анализ количества, общей площади и плотности ВВ в адвентиции и ПВЖТ БПВ и ВГА, аналогичных характеристик ВП и кальцификатов в составе атеросклеротических бляшек из сонных артерий, а также площади неоинтимы проводили по описанному в разделе 2.1.5. «Анализ связи кровоснабжения и

воспаления сосудистой стенки и их влияния на формирование неоинтимы» протоколу в программе ImageJ (National Institutes of Health). Количество и площадь кальцификатов и ВП анализировали как по всей бляшке, так и непосредственно вокруг репрезентативных кальцификатов (один на бляшку).

2.3. Статистический анализ

Статистическую обработку результатов осуществляли в программе GraphPad Prism 8 (GraphPad Software). Проверку выборок на нормальность распределения проводили при помощи сравнения результатов четырех критериев (Андерсона-Дарлинга, д'Агостино-Пирсона, Шапиро-Уилка и Колмогорова-Смирнова), распределение считали нормальным исключительно при однозначном ответе всех четырех вышеуказанных критериев. С учетом того, что практически все выборки характеризовались отличным от нормального распределением, а также относительно малым числом наблюдений (не превышало 60) для надежного установления нормального распределения, распределение во всех случаях было принято отличным от нормального, вследствие чего в исследовании были применены исключительно критерии непараметрической статистики. Данные были представлены в виде долей, медианы, межквартильного интервала (25-го и 75-го процентилей), а также минимального и максимального значений. Сравнения между двумя группами проводили по критерию $\chi 2$ Пирсона с поправкой Йейтса на непрерывность при анализе качественных признаков и по критериям Манна-Уитни и Уилкоксона при анализе независимых и парных количественных признаков соответственно. Корреляционный анализ выполняли с использованием коэффициента ранговой корреляции Спирмена. Значения p менее 0,05 (вероятность отвергнуть верную нулевую гипотезу в менее чем 5%) признавали статистически значимыми.

ГЛАВА 3. РАЗРАБОТКА ЧУВСТВИТЕЛЬНЫХ И СПЕЦИФИЧНЫХ МЕТОДИЧЕСКИХ ПОДХОДОВ К АНАЛИЗУ КРОВОСНАБЖЕНИЯ И ВОСПАЛЕНИЯ СОСУДИСТОЙ СТЕНКИ

Поскольку надлежащая оценка метрик кровоснабжения сосудистой стенки (количество, общая площадь и плотность ВВ) и воспаления сосудистой стенки (количество, общая площадь и плотность МПО$^{+}$ кластеров) требует наличия верифицированных методов детекции указанных структур, в первую очередь было решено провести ревизию соответствующих экспериментальных подходов: рутинного окрашивания гематоксилином и эозином и иммуноокрашивания. Помимо непосредственно содержащих ВВ кровеносных сосудов (на примере аорты крысы), для валидации оптимизируемых протоколов рутинного гистологического окрашивания сосудов микроциркуляторного русла также были использованы ткани миокарда, печени и селезенки.

С целью оптимизации протокола окрашивания гематоксилином и эозином были использованы три вида прогрессивных гематоксилинов (Майера, Джилла и Карацци), для каждого из которых было исследовано три времени инкубации: 2, 5 и 15 минут. В результате исследования было выявлено, что все указанные типы прогрессивных гематоксилинов имели определенные особенности. Окрашивание гематоксилином Майера характеризовалось более выраженным окрашиванием ядер в сравнении с другими прогрессивными гематоксилинами, однако окрашивание им в течение 15 минут также придавало цитоплазме и ВКМ фиолетово-синеватый оттенок, уменьшая степень контрастирования ядер (Рисунок 2). Гематоксилин Джилла, напротив, прокрашивал ядра слабее остальных и позволял достичь четкого сине-фиолетового оттенка лишь после 15 минут окрашивания (Рисунок 2). В свою очередь, гематоксилин Карацци позволял добиться сбалансированного контрастирования ядер на фоне цитоплазмы и ВКМ, не меняя розовато-красный оттенок эозина, однако окрашивал ядра слабее, чем гематоксилин Майера (Рисунок 2). Несмотря на определенные литературные предпосылки, окрашивания всеми видами гематоксилинов всех типов тканей в

течение 2 минут было недостаточным для качественного контрастирования ядер клеток.

При окрашивании аорты максимальное контрастирование ядер достигалось при продолжительном (15-минутном) окрашивании, при этом существенных различий при использовании различных прогрессивных гематоксилинов выявлено не было (Рисунок 2). Тем не менее, с целью исключения связанных с изменением оттенка эозина артефактов окрашивания для дальнейшего анализа кровоснабжения сосудистой стенки был выбран протокол окрашивания гематоксилином Джилла (15 минут) в сочетании с окрашиванием эозином в течение 2 минут (Рисунок 2).

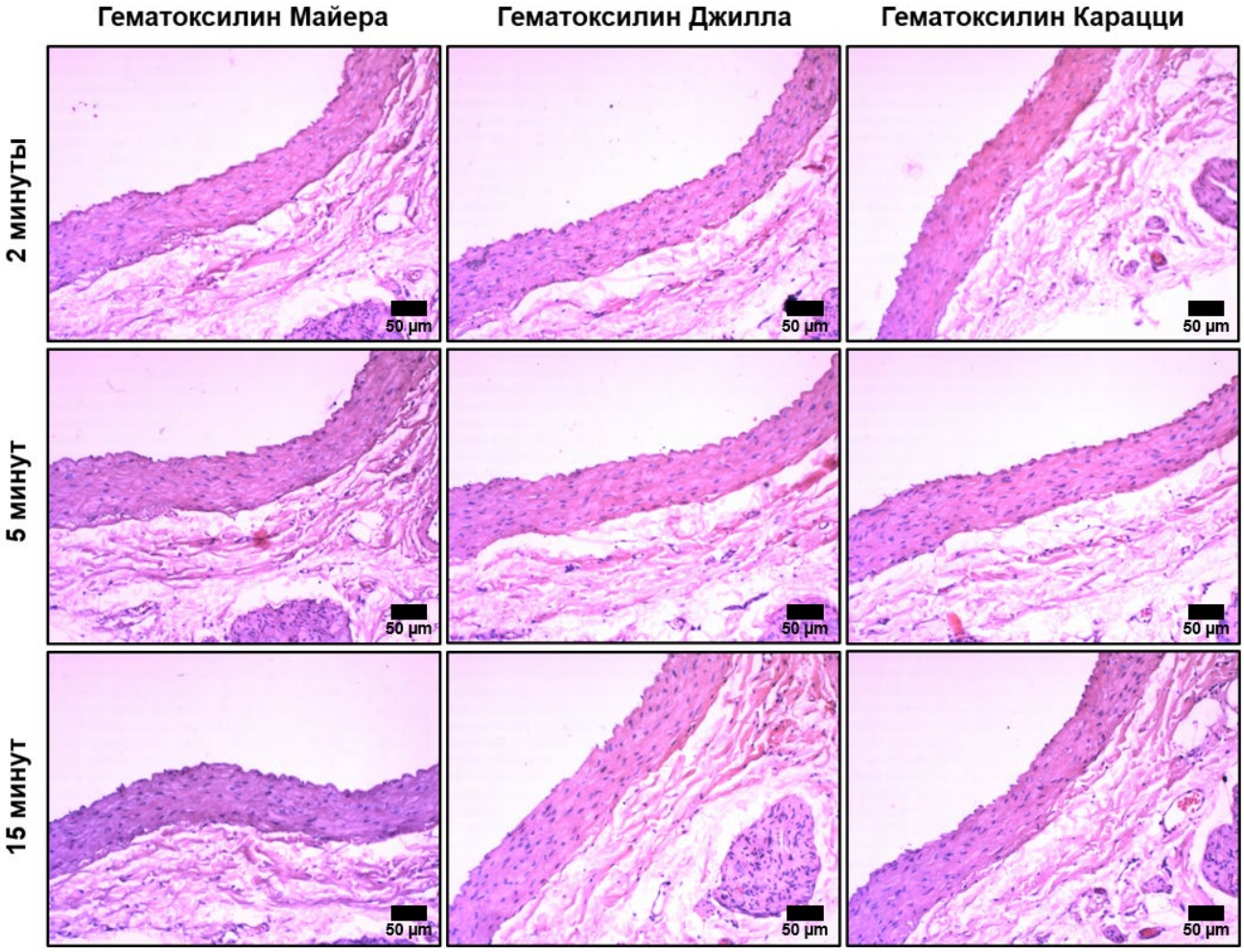

Рисунок 2 – Сравнительное окрашивание аорты крысы прогрессивными гематоксилинами (Майера, Джилла и Каракци) в течение 2, 5 и 15 минут для оптимизации протокола окрашивания. Световая микроскопия, увеличение ×200.

Окрашивание миокарда различными видами гематоксилинов в целом было сходно с окрашиванием аорты, максимальное контрастирование ядер наблюдалось

после 15 минут окрашивания (Рисунок 3). При этом использование гематоксилина Майера также приводило к некоторому изменению оттенка цитоплазмы и ВКМ, поэтому для окрашивания сосудов микроциркуляторного русла миокарда оптимальным было применение гематоксилина Карацци или Джилла в течение 15 минут в сочетании с окрашиванием эозином в течение 2 минут (Рисунок 3).

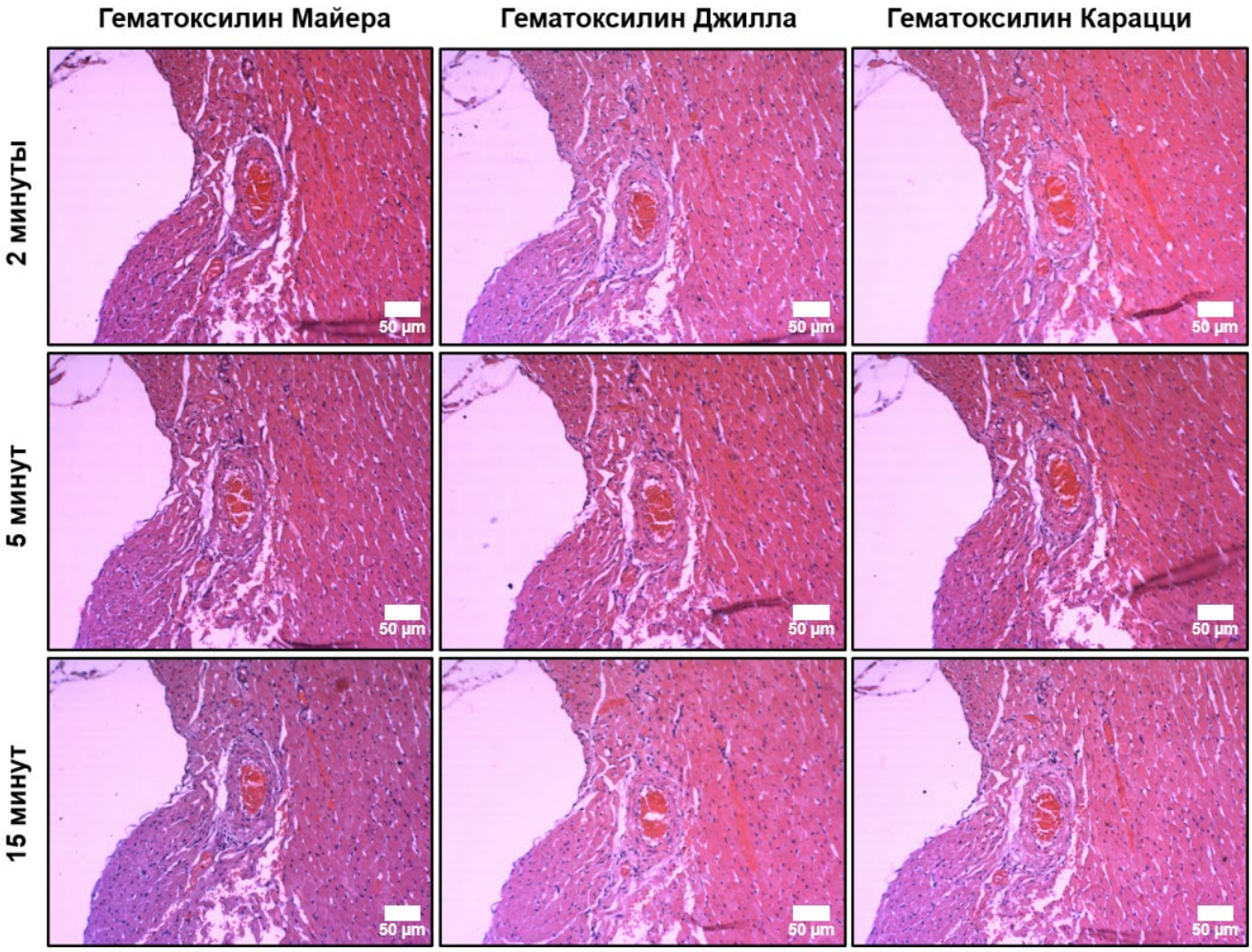

Рисунок 3 – Сравнительное окрашивание миокарда крысы прогрессивными гематоксилинами (Майера, Джилла и Карацци) в течение 2, 5 и 15 минут для оптимизации протокола окрашивания. Световая микроскопия, увеличение ×200.

В случае с окрашиванием печени максимальное контрастирование ядер достигалось при применении гематоксилинов Карацци и Джилла в течение 15 минут, а гематоксилина Майера – в течение 5 минут (Рисунок 4). Окрашивание гематоксилином Майера в течение 15 минут приводило к потере контрастирования ядер за счет прокрашивания цитоплазмы и ВКМ в синеватый гематоксилиновый

оттенок (Рисунок 4). Окрашивание же гематоксилинами Каращи и Джилла в течение 5 минут вело к некоторой потере контрастирования ядер за счет недостаточного их прокрашивания (Рисунок 4). Таким образом, для окрашивания сосудов микроциркуляторного русла печени оптимальным являлось воздействие гематоксилином Каращи или Джилла в течение 15 минут либо гематоксилином Майера в течение 5 минут с последующим окрашиванием эозином в течение 2 минут (Рисунок 4).

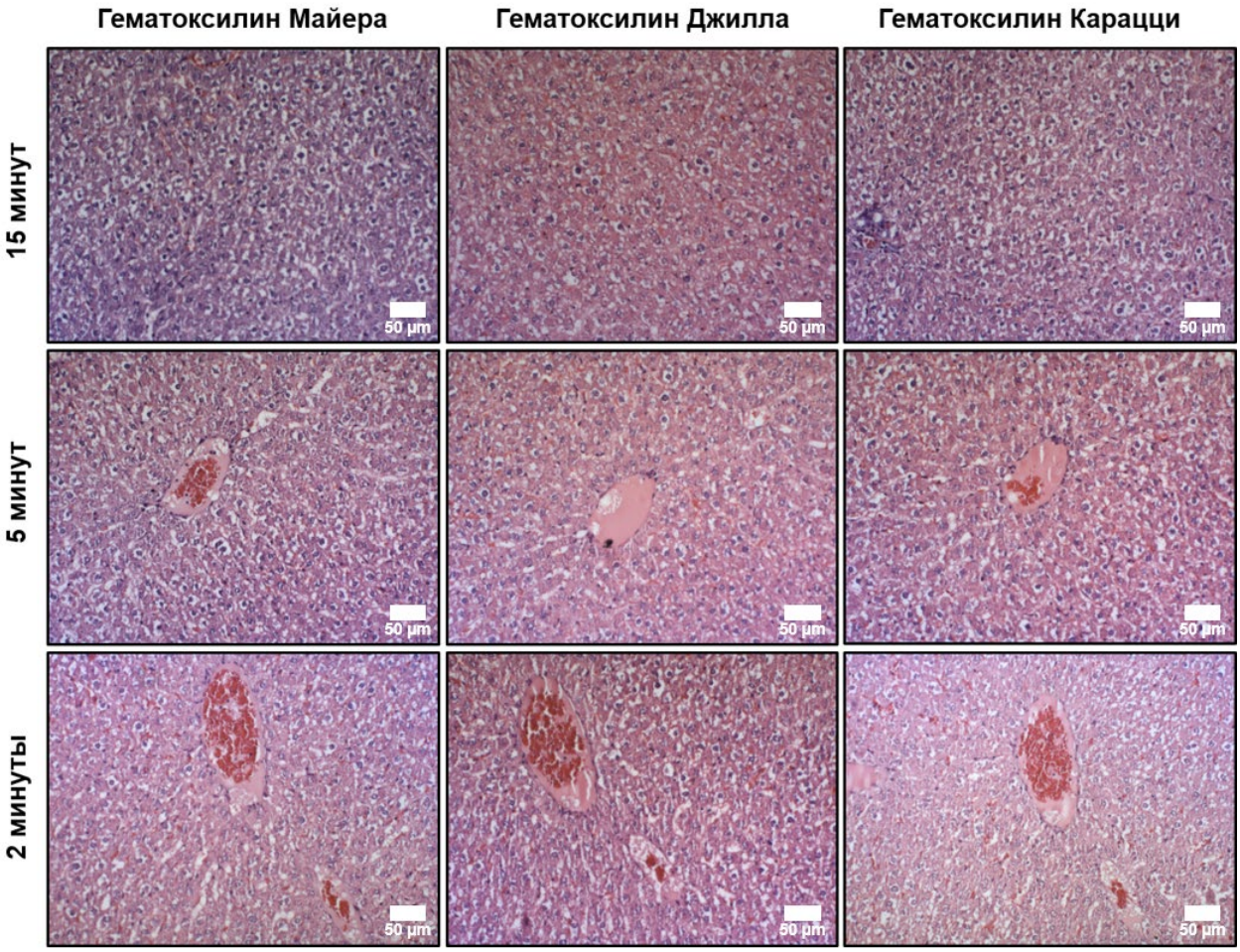

Рисунок 4 – Сравнительное окрашивание печени крысы прогрессивными гематоксилинами (Майера, Джилла и Каращи) в течение 2, 5 и 15 минут для оптимизации протокола окрашивания. Световая микроскопия, увеличение ×200.

Картина окрашивания селезенки существенно отличалась от такового для других видов тканей вследствие высокой плотности ядер клеток в фолликулах и относительно небольшого количества цитоплазмы и ВКМ в сравнении с другими изученными тканями (Рисунок 5). Оптимальным для окрашивания сосудов

микроциркуляторного русла селезенки было окрашивание гематоксилинами Каращи и Майера в течение 5 минут либо гематоксилином Джилла в течение 15 минут (Рисунок 5). Увеличение времени воздействия гематоксилинами Каращи и Майера до 15 минут в ряде случаев вело к эффекту слияния ядер клеток за счет излишнего их окрашивания, а использование гематоксилина Джилла в течение 5 минут не позволяло достичь достаточной степени контрастирования ядер (Рисунок 5).

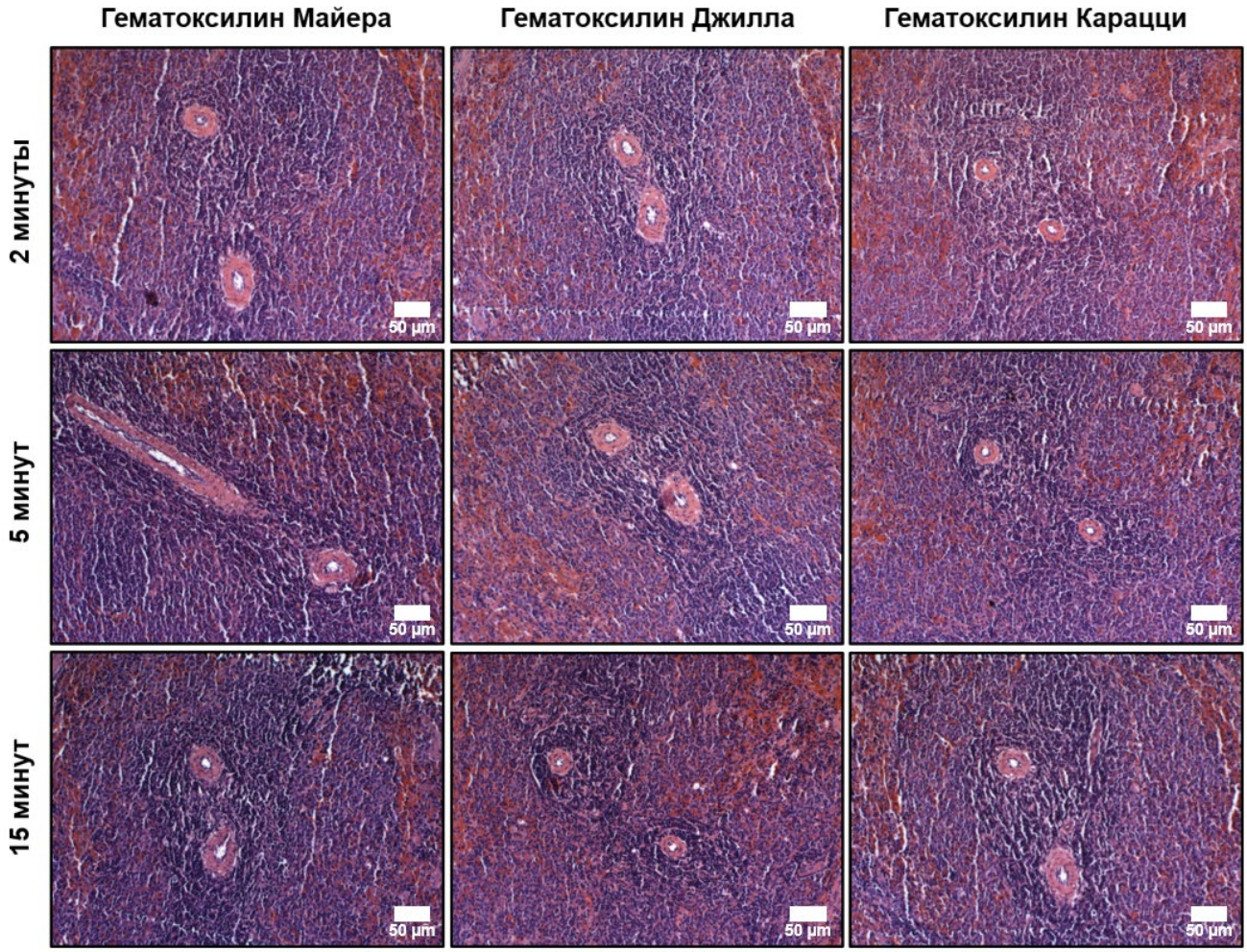

Рисунок 5 – Сравнительное окрашивание селезенки крысы прогрессивными гематоксилинами (Майера, Джилла и Каращи) в течение 2, 5 и 15 минут для оптимизации протокола окрашивания. Световая микроскопия, увеличение ×200.

Оптимизированное окрашивание гематоксилином и эозином позволило выявить развитую микрососудистую сеть в адвентиции стенки БПВ, включающую в себя разные типы ВВ: артериолы, венулы и капилляры (Рисунок 6). В сравнении

с окрашиванием гематоксилином и эозином пентахромное окрашивание по Мовату в модификации Расселла позволило отчетливо визуализировать внутреннюю эластическую мембрану, являющуюся характерным признаком артериол, и таким образом дифференцировать артериолы от венул и капилляров (Рисунок 6).

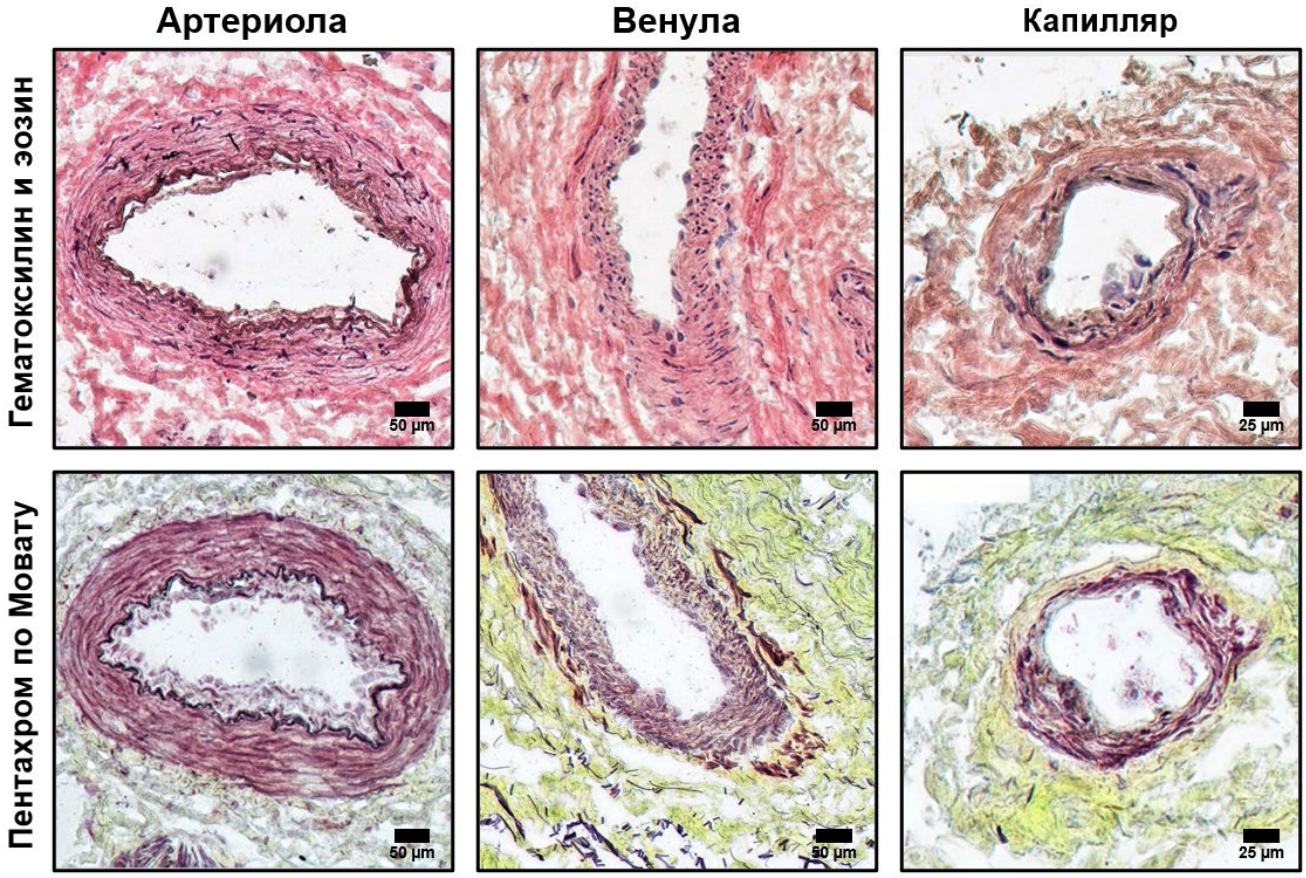

Рисунок 6 – Различные типы ВВ (артериола, венула и капилляр) в адвентиции БПВ человека. Сверху: окрашивание гематоксилином и эозином, снизу: пентахромное окрашивание по Мовату в модификации Расселла. Световая микроскопия, увеличение ×400.

Отличительной чертой внутренней эластической мембраны при иммунофлюоресцентном окрашивании также была ее выраженная аутофлюоресценция в зеленом и синем каналах, позволяющая дифференцировать артериолы от других сосудов даже без специфического окрашивания (Рисунок 7). Конфокальная микроскопия показала, что антителами к ЭК и СГМК окрашивались все виды ВВ (артериолы, венулы и капилляры). Окрашивание на маркеры ЭК и СГМК выявило непрерывный монослой ЭК, окруженных несколькими

концентрически ориентированными слоями СГМК, при этом окрашивание на CD31 позволяло идентифицировать значительно более выраженный, но менее детализированный сигнал, чем окрашивание на белок межэндотелиальных контактов VE-кадгерин, независимо от видового происхождения первичного антитела (кролик или мышь) или цвета конъюгированной с вторичным антителом флюоресцентной метки (Alexa Fluor 555 или Alexa Fluor 488) (Рисунок 7). Таким образом, использование антител к CD31 обеспечивало более чувствительную визуализацию ЭК, а применение антител к VE-кадгерину предоставляло возможность более тонкой детализации межклеточных контактов (Рисунок 7). Следует отметить, что антитела к CD31 окрашивали как латеральные поверхности, так и базальную поверхность ЭК, в то время как антитела к VE-кадгерину окрашивали исключительно латеральные поверхности (Рисунок 7).

Окрашивание СГМК флюоресцентно меченными антителами к SM-MHC и α-SMA характеризовалось высокой интенсивностью вне зависимости от выбранного маркера, видового происхождения первичного антитела (кролик или мышь) или конъюгированной с вторичным антителом флюоресцентной метки (Alexa Fluor 555 или Alexa Fluor 488) (Рисунок 7). Как α-SMA, так и SM-MHC окрашивали как непосредственно СГМК, так и ВКМ медии (Рисунок 7). Независимо от выбранного маркера (SM-MHC или α-SMA), видового происхождения первичного антитела (кролик или мышь) или конъюгированной с вторичным антителом флюоресцентной метки (Alexa Fluor 555 или Alexa Fluor 488), окрашивание на маркеры СГМК в силу больших размеров и многослойности расположения СГМК позволяло получить кратно более высокое соотношение сигнал/шум в сравнении с окрашиванием антителами к ЭК, ясно сигнализируя о наличии ВВ внутри определенной области (Рисунок 7).

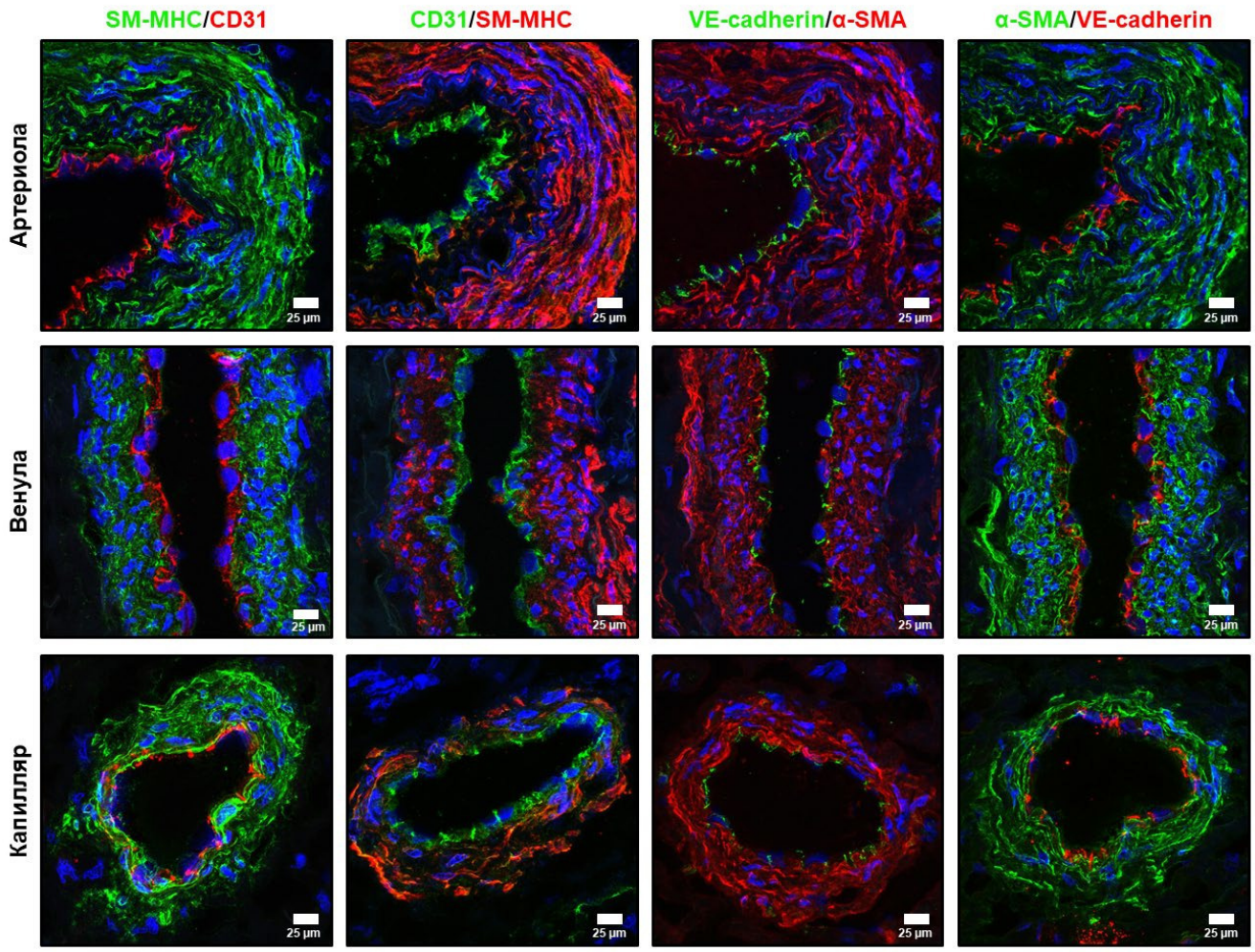

Рисунок 7 – Иммунофлюоресцентное окрашивание различных видов ВВ БПВ человека. Сверху: артериола, окрашивание антителами к SM-MHC и CD31, CD31 и SM-MHC, VE-кадгерину и α-SMA, α-SMA и VE-кадгерину. Посередине: венула, окрашивание антителами к SM-MHC и CD31, CD31 и SM-MHC, VE-кадгерину и α-SMA, α-SMA и VE-кадгерину. Снизу: капилляр, окрашивание антителами к SM-MHC и CD31, CD31 и SM-MHC, VE-кадгерину и α-SMA, α-SMA и VE-кадгерину. Ядра клеток контрастированы 4',6-диамидино-2-фенилиндолом (DAPI). Конфокальная микроскопия, увеличение ×400.

Кроме того, окрашивание антителами к СГМК позволяло значительно более отчетливо визуализировать геометрию капилляров в сравнении с классическим окрашиванием антителами к ЭК, поскольку именно капиллярный эндотелий наиболее часто спадается при вазоспазме и подготовке гистологических срезов, закрывая просвет сосуда и не позволяя провести полуколичественный анализ его

площади и толщины сосудистой стенки (Рисунок 8). Результаты проведенных экспериментов позволили предложить окрашивание на маркеры СГМК (к примеру, SM-MHC и α-SMA) в качестве альтернативного и более эффективного способа детекции сосудов микроциркуляторного русла (в частности, ВВ) в сравнении с окрашиванием антителами к ЭК независимо от экспериментальных условий. Наиболее правильным с позиции теоретического обоснования маркером при этом является SM-MHC, поскольку он отражает исключительно функциональную специализацию клеток, не являясь белком ВКМ (в отличие от α-SMA).

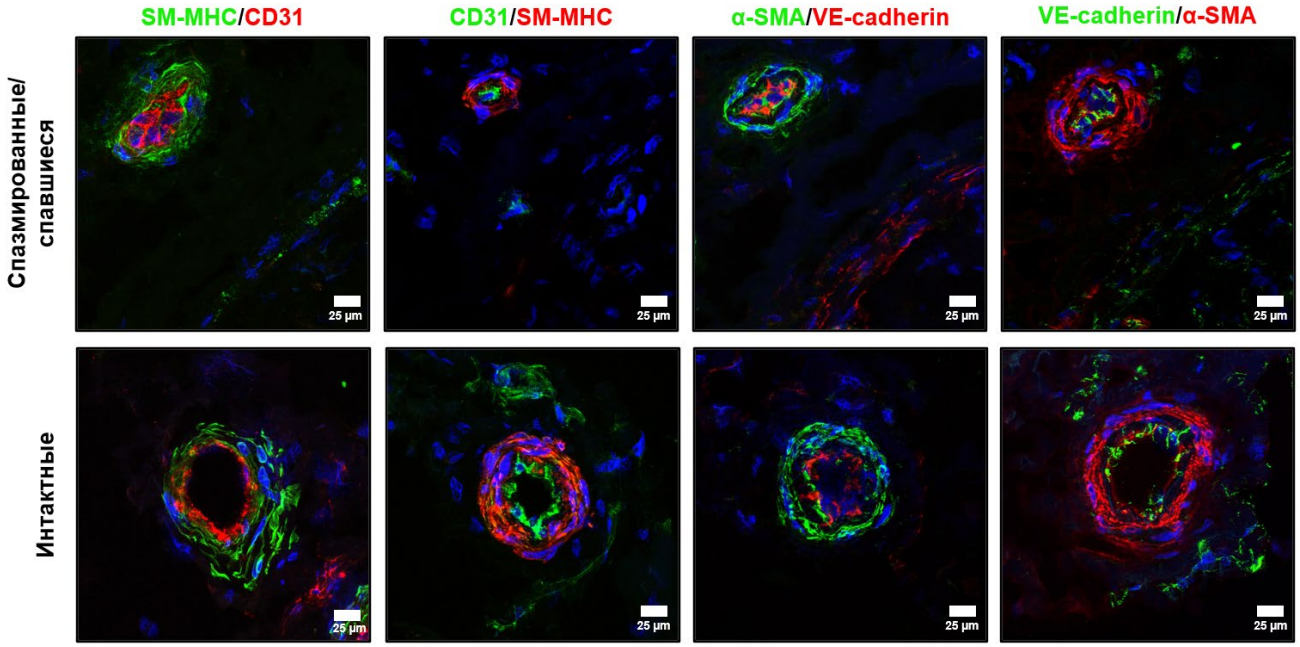

Рисунок 8 – Иммунофлюоресцентное окрашивание спазмированных или спавшихся капилляров (без сосудистого просвета) и неспавшихся капилляров (с сохраненным сосудистым просветом) БПВ человека. Сверху: спазмированный или спавшийся капилляр без сосудистого просвета, окрашивание антителами к SM-MHC и CD31, CD31 и SM-MHC, α-SMA и VE-кадгерину, VE-кадгерину и α-SMA. Снизу: интактный капилляр, окрашивание антителами к SM-MHC и CD31, CD31 и SM-MHC, α-SMA и VE-кадгерину, VE-кадгерину и α-SMA. Ядра клеток контрастированы 4',6-диамидино-2-фенилиндолом (DAPI). Конфокальная микроскопия, увеличение ×400.

С целью детекции отражающих воспаление сосудистой стенки МПО$^{+}$ кластеров в адвентиции и ПВЖТ аорты крыс было выполнено ее серийное иммуногистохимическое окрашивание антителами к ряду лейкоцитарных маркеров: панлейкоцитарному маркеру CD45, маркерам миелоидных клеток CD11b и МПО, маркерам макрофагов CD68 и F4/80 и маркеру В-лимфоцитов CD19. МПО$^{+}$ кластеры, изначально выявленные как эмпирическая находка в адвентиции и ПВЖТ стенозированных аорт крыс, положительно окрашивались на МПО, однако не на остальные маркеры иммунокомпетентных клеток (Рисунок 9). Положительное окрашивание лимфатических узлов ПВЖТ на CD45 и отрицательное их окрашивание на остальные указанные маркеры подтвердило техническую валидность примененного подхода (Рисунок 9).

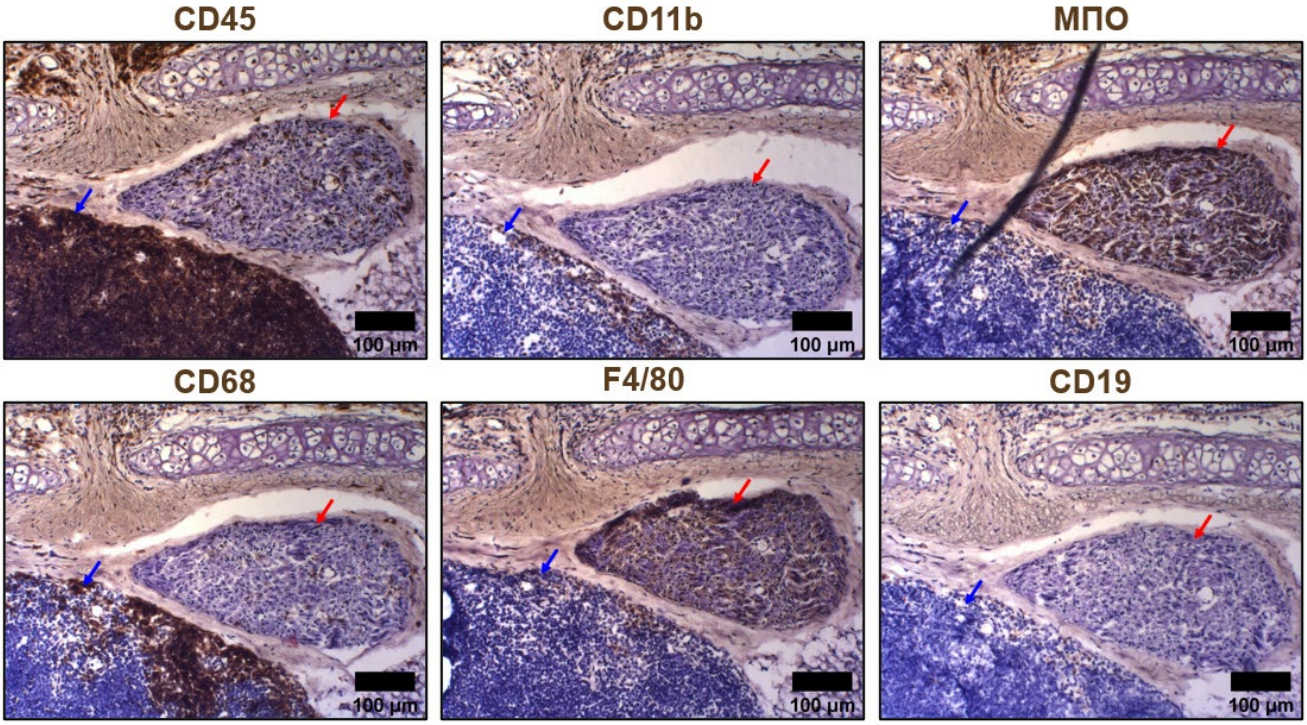

Рисунок 9 – Иммуногистохимическое окрашивание отражающих воспаление сосудистой стенки МПО$^{+}$ кластеров (отмечены красной стрелкой) и близлежащих лимфатических узлов ПВЖТ аорты крысы антителами к панлейкоцитарному маркеру CD45, маркерам миелоидных клеток CD11b и МПО, маркерам макрофагов CD68 и F4/80, и маркеру В-клеток CD19. Световая микроскопия, увеличение ×200.

Серийное иммуногистохимическое окрашивание отражающих воспаление сосудистой стенки МПО$^{+}$ кластеров и близлежащих ВВ антителами к маркеру СГМК SM-MHC, панлейкоцитарному маркеру CD45, маркеру миелоидных клеток МПО и маркеру Т-лимфоцитов CD3 выявило дифференциальное окрашивание ВВ (положительно окрашиваемых на SM-MHC и не окрашиваемых на МПО) и МПО$^{+}$ кластеров (положительно окрашиваемых на МПО и не окрашиваемых на SM-MHC), диффузное распределение лейкоцитов (CD45^{+} клеток) в адвентиции и ПВЖТ аорты крысы и МПО$^{+}$ кластерах, а также отсутствие Т-лимфоцитов (CD3^{+} клеток) в МПО$^{+}$ кластерах (Рисунок 10).

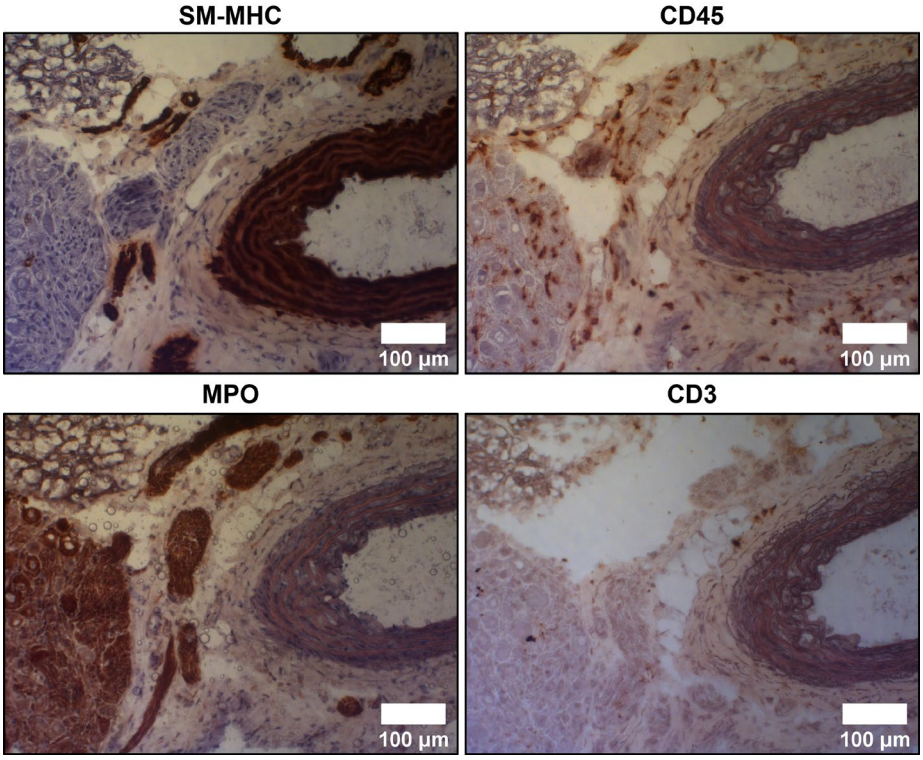

Рисунок 10 – Иммуногистохимическое окрашивание отражающих воспаление сосудистой стенки МПО$^{+}$ кластеров и близлежащих ВВ аорты крысы антителами к маркеру СГМК SM-MHC, панлейкоцитарному маркеру CD45, маркеру миелоидных клеток МПО и маркеру Т-лимфоцитов CD3. Световая микроскопия, увеличение ×200.

Иммунофлюоресцентное окрашивание, примененное в качестве метода верификации, также подтвердило устойчивое, чувствительное и специфичное окрашивание отражающих воспаление сосудистой стенки МПО$^{+}$ кластеров

антителами к МПО (Рисунок 11), при этом использованный в качестве отрицательного контроля периваскулярный лимфатический узел не окрашивался на МПО, однако ожидаемо окрашивался антителами к маркеру Т-лимфоцитов CD3 (Рисунок 12).

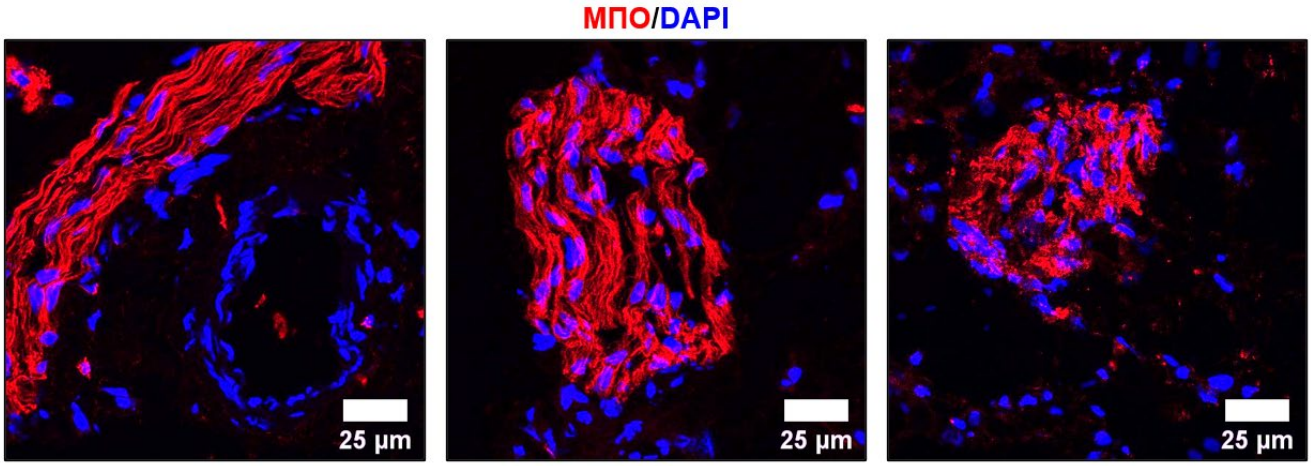

Рисунок 11 – Иммунофлюоресцентное окрашивание отражающих воспаление сосудистой стенки МПО$^{+}$ кластеров ПВЖТ аорты крысы. Ядра клеток контрастированы 4',6-диамидино-2-фенилиндолом (DAPI). Конфокальная микроскопия, увеличение ×400.

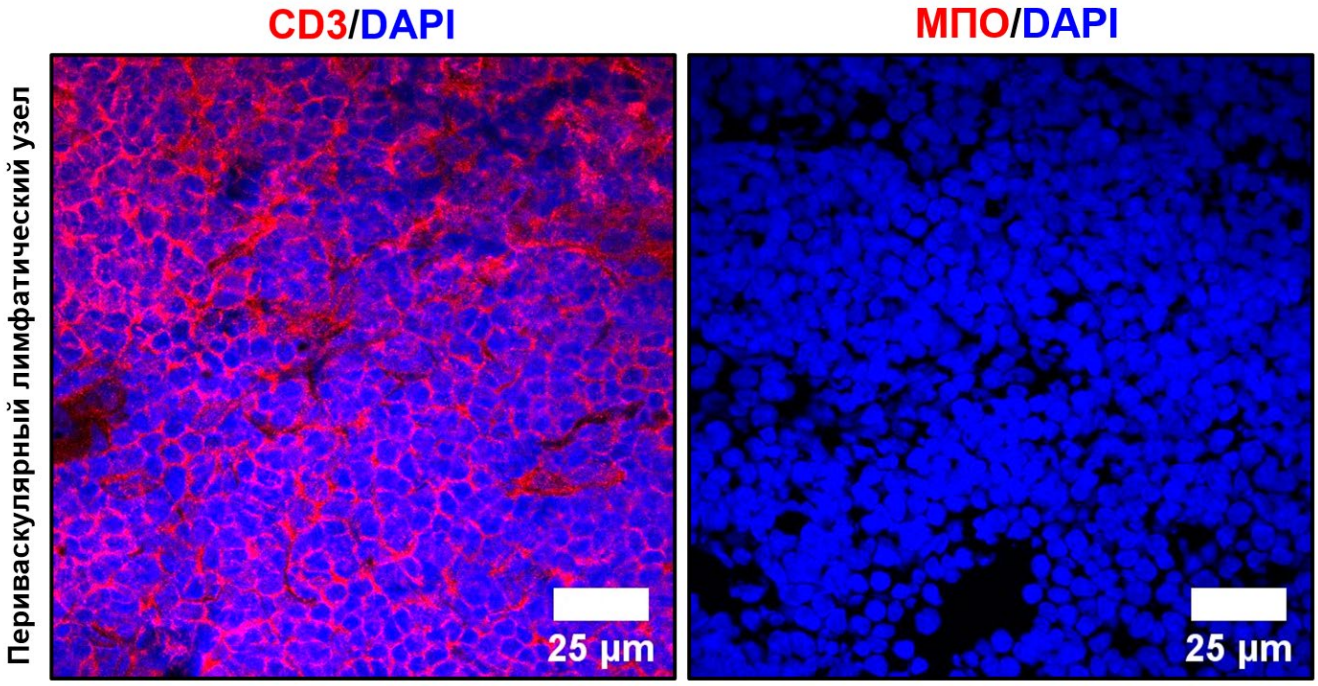

Рисунок 12 – Иммунофлюоресцентное окрашивание лимфатического узла ПВЖТ аорты крысы антителами к CD3 (слева) и МПО (справа). Ядра клеток

контрастированы 4',6-диамидино-2-фенилиндолом (DAPI). Конфокальная микроскопия, увеличение ×400.

Следующим этапом характеризации отражающих воспаление сосудистой стенки МПО$^+$ кластеров стало их исследование при помощи сканирующей электронной микроскопии в обратно-рассеянных электронах после заливки цельного сегмента аорты крысы в эпоксидную смолу и окрашивания тяжелыми металлами (оригинальная методика EM-BSEM). Визуальный анализ клеток внутри МПО$^+$ кластеров показал их сходство с макрофагами, но не нейтрофилами (Рисунок 13)

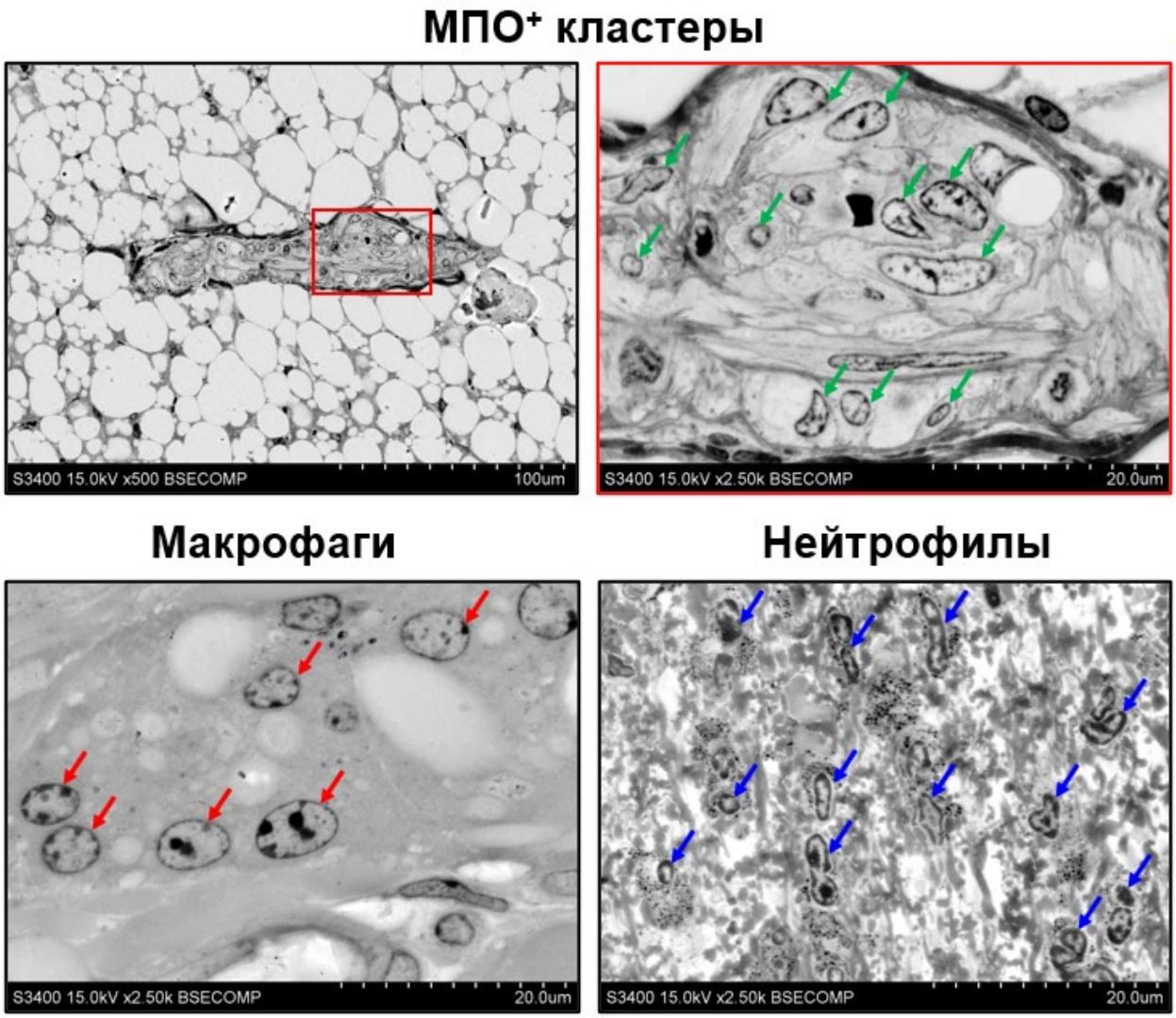

Рисунок 13 – Электронно-микроскопический анализ клеточных популяций в составе отражающих воспаление сосудистой стенки МПО$^+$ кластеров ПВЖТ аорты крысы при помощи оригинального метода EM-BSEM. Сверху: репрезентативные

изображения МПО$^{+}$ кластера (обозначен красным контуром) и клеток в его составе (отмечены зелеными стрелками). Снизу: репрезентативные электронно-микроскопические снимки макрофагов (отмечены красными стрелками) и нейтрофилов (отмечены синими стрелками). Сканирующая электронная микроскопия в обратно-рассеянных электронах, увеличение ×500 (обзорный снимок МПО$^{+}$ кластера) и ×2500 (прицельные снимки клеточных популяций).

Помимо этого, электронно-микроскопический анализ аорты крысы продемонстрировал принципиально различное строение отражающих воспаление сосудистой стенки МПО$^{+}$ кластеров (Рисунок 14) от симпатического нервного ствола, также локализованного в адвентиции и ПВЖТ и обеспечивающего иннервацию аорты (Рисунок 15).

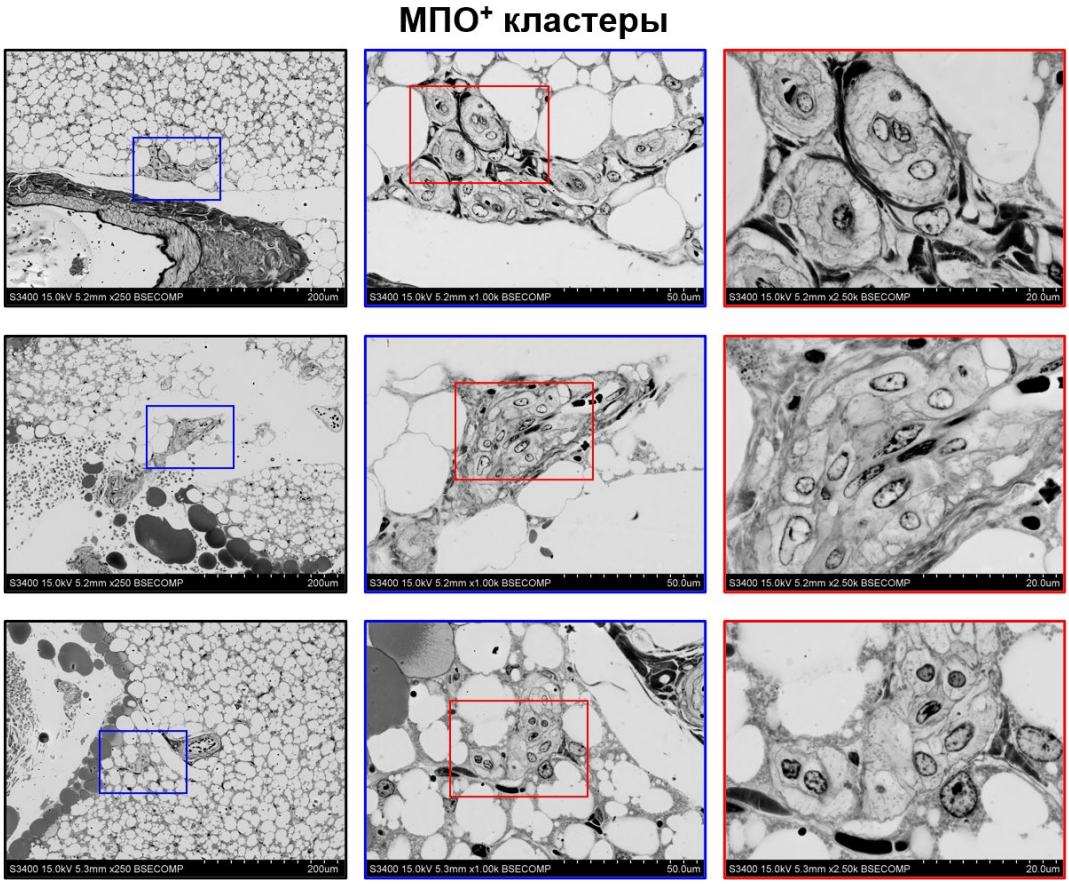

Рисунок 14 – Исследование ультраструктуры отражающих воспаление сосудистой стенки МПО$^{+}$ кластеров ПВЖТ аорты крысы (обозначены синим и красным контуром) при помощи оригинального метода EM-BSEM. Сканирующая

электронная микроскопия в обратно-рассеянных электронах, увеличение ×250 (слева), ×1000 (в центре) и ×2500 (справа).

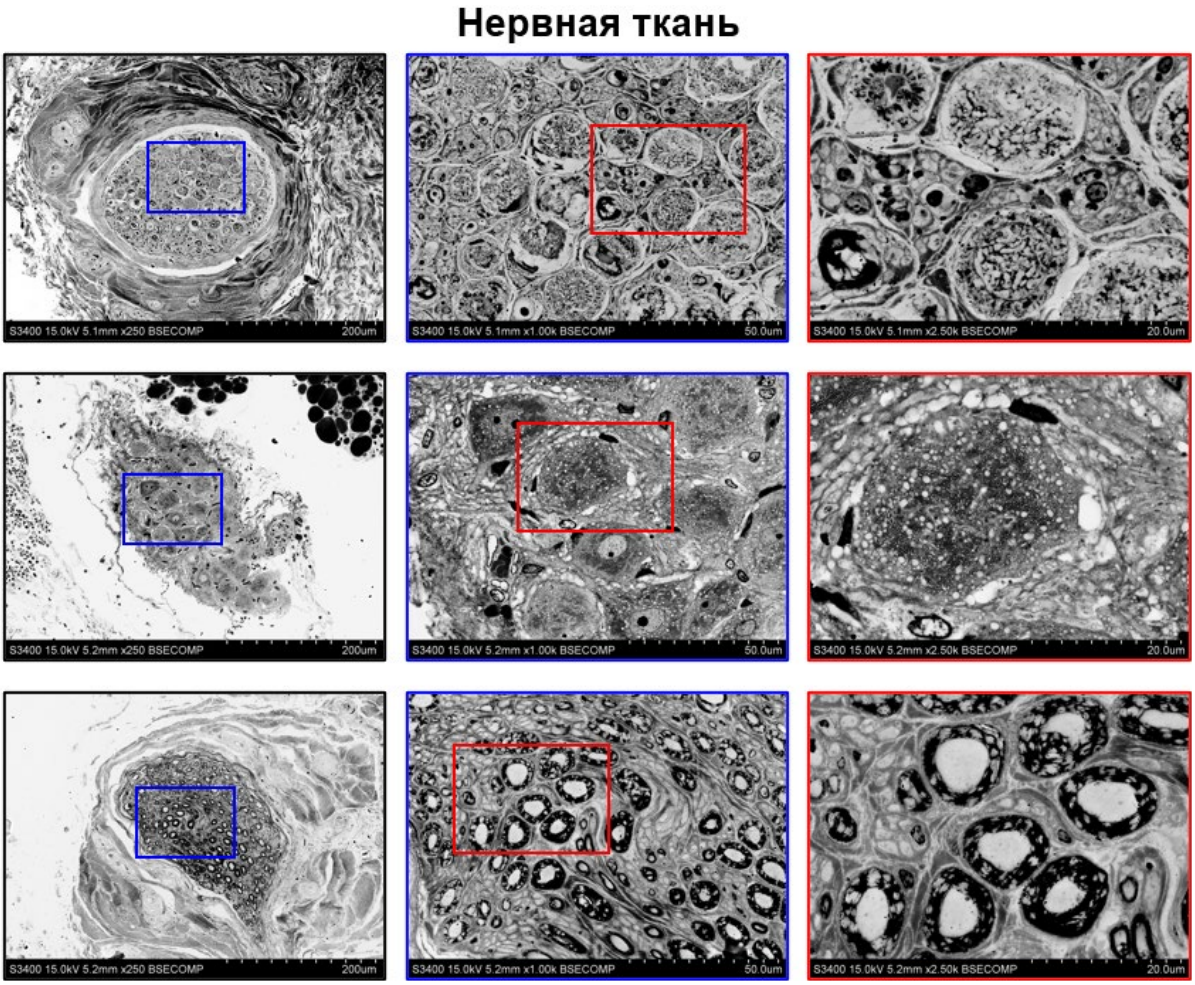

Рисунок 15 – Исследование ультраструктуры обеспечивающего сосудистую иннервацию симпатического нервного ствола в адвентиции и ПВЖТ аорты крысы (обозначен синим и красным контуром) при помощи оригинального метода EM-BSEM. Сканирующая электронная микроскопия в обратно-рассеянных электронах, увеличение ×250 (слева), ×1000 (в центре) и ×2500 (справа).

С целью иммуногистохимической верификации различного клеточного состава отражающих воспаление сосудистой стенки МПО$^{+}$ кластеров и их дифференцировки от обеспечивающего сосудистую иннервацию симпатического нервного ствола было проведено серийное иммуногистохимическое окрашивание антителами к маркеру астроцитов, олигодендроцитов и Шванновских клеток

S100B и маркеру нейронов NeuN, а также антителами к маркеру макрофагов CD68 и маркеру миелоидных клеток МПО. Отражающие воспаление сосудистой стенки МПО$^{+}$ кластеры были положительно окрашены на МПО, однако не были окрашены на CD68, S100B или NeuN, что в совокупности с отсутствием их окрашивания на панлейкоцитарный маркер CD45 и маркер миелоидных клеток CD11b свидетельствовало об отсутствии в их составе астроцитов, олигодендроцитов, клеток Шванна, клеток микроглии или нейронов, характерных для нервной ткани (Рисунок 16).

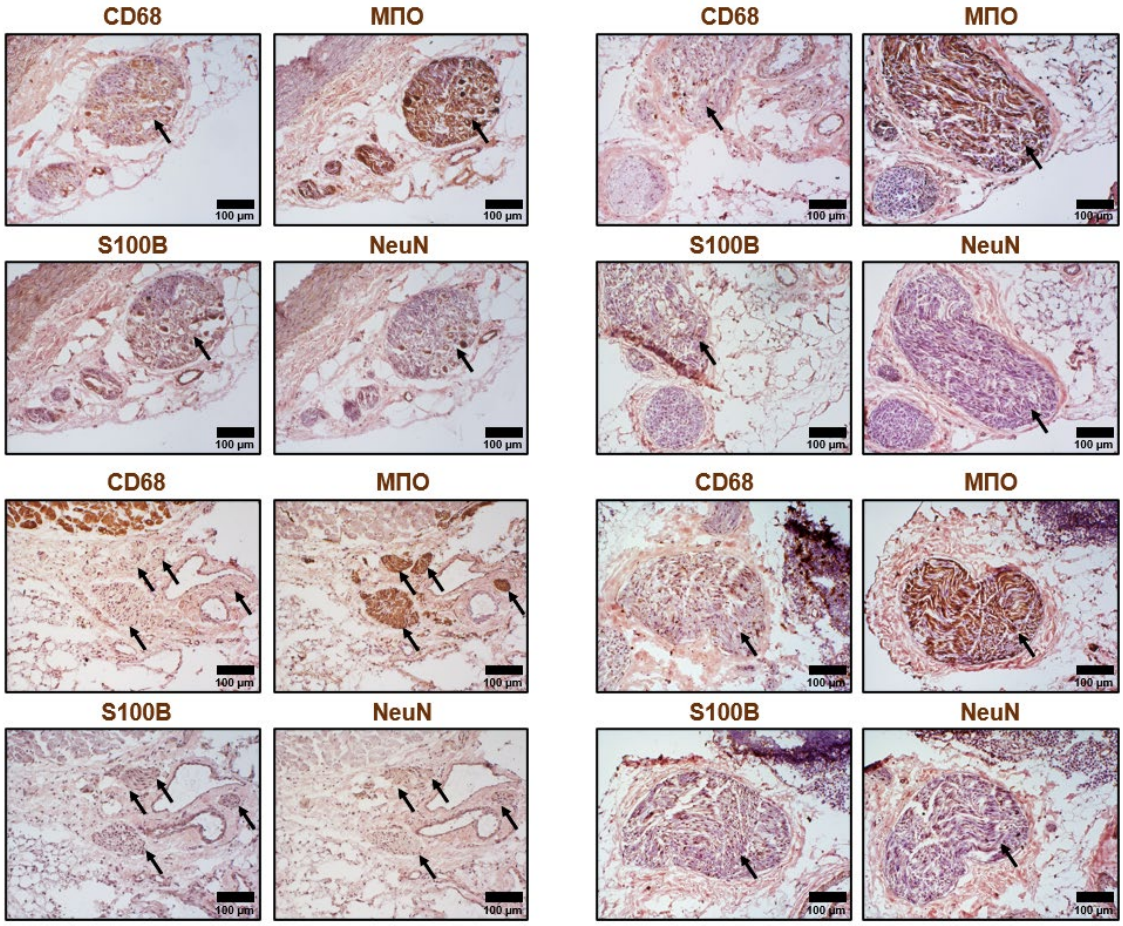

Рисунок 16 – Иммуногистохимическое окрашивание отражающих воспаление сосудистой стенки МПО$^{+}$ кластеров адвентиции и ПВЖТ аорты крысы (отмечены черными стрелками) антителами к маркеру макрофагов CD68, маркеру миелоидных клеток МПО, маркеру астроцитов, олигодендроцитов и Шванновских клеток S100B и маркеру нейронов NeuN. Световая микроскопия, увеличение ×200.

Последующее иммунофлюоресцентное окрашивание продемонстрировало, что МПО$^{+}$ кластеры также присутствуют в ПВЖТ коронарной артерии человека,

где в некоторой степени также окрашиваются антителами к маркеру макрофагов CD68 (Рисунок 17).

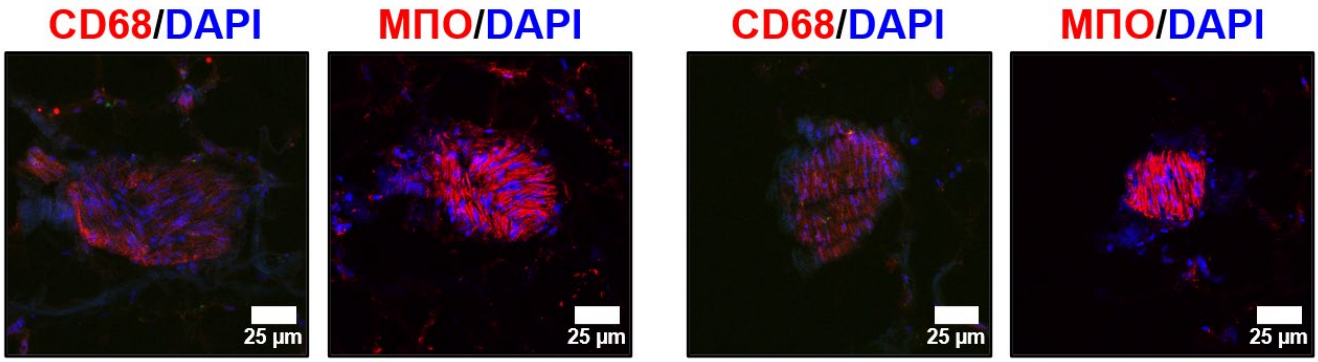

Рисунок 17 – Иммунофлюоресцентное окрашивание отражающих воспаление сосудистой стенки МПО$^{+}$ кластеров ПВЖТ коронарной артерии человека антителами к маркеру макрофагов CD68 и маркеру миелоидных клеток МПО. Ядра клеток контрастированы 4',6-диамидино-2-фенилиндолом (DAPI). Конфокальная микроскопия, увеличение ×400.

Резюме

Обязательным требованием к анализу патогенетической значимости кровоснабжения сосудистой стенки (отражаемого количеством, общей площадью и плотностью ВВ) и воспаления сосудистой стенки (отражаемого количеством, общей площадью и плотностью МПО$^{+}$ кластеров) является наличие чувствительных и специфичных инструментов для его оценки. В качестве таких инструментов целесообразно рассматривать оптимизированные протоколы рутинного окрашивания гематоксилином и эозином, а также более специфичные подходы к иммуноокрашиванию. В результате проведенных экспериментов: 1) был установлен оптимальный протокол окрашивания сосудов микроциркуляторного русла (в том числе ВВ) гематоксилином и эозином (включающий в себя окрашивание гематоксилином Джилла в течение 15 минут с последующим окрашиванием эозином в течение 2 минут); 2) было продемонстрировано, что дифференцировку различных видов ВВ (артериол, венул и капилляров) целесообразно осуществлять посредством пентахромного окрашивания по Мовату

в модификации Расселла; 3) было доказано, что окрашивание ВВ антителами к маркерам СГМК (SM-MHC и α-SMA) позволяет получить существенно более высокое соотношение сигнал/шум и позволяет осуществлять объективную оценку сосудистой геометрии вне зависимости от вазоспазма или артефактов гистологической пробоподготовки в сравнении с окрашиванием антителами к маркерам ЭК (CD31 и VE-кадгерину); 4) было выявлено, что отражающие воспаление сосудистой стенки МПО$^{+}$ кластеры не окрашиваются антителами к иным маркерам иммунокомпетентных клеток (панлейкоцитарному маркеру CD45, маркеру миелоидных клеток CD11b, маркерам макрофагов CD68 и F4/80, маркеру Т-лимфоцитов CD3 и маркеру В-лимфоцитов CD19), а также антителами к маркерам клеточных популяций нервной ткани (маркеру астроцитов, олигодендроцитов и Шванновских клеток S100B, маркеру нейронов NeuN и указанным выше маркерам клеток микроглии CD45 и CD11b); 5) было показано принципиальное различие отражающих воспаление сосудистой стенки МПО$^{+}$ кластеров от обеспечивающего сосудистую иннервацию симпатического нервного ствола.

Представленная в данной главе методология детекции ВВ и МПО$^{+}$ кластеров в адвентиции и ПВЖТ позволила перейти непосредственно к анализу патогенетической связи между различными метриками кровоснабжения сосудистой стенки (количеством, общей площадью и плотностью ВВ) и воспаления сосудистой стенки (количеством, общей площадью и плотностью МПО$^{+}$ кластеров), а также анализу связи данных процессов и их метрик с формированием неоинтимы – неотъемлемым атрибутом развития таких патологических процессов, как атеросклероз и рестеноз. В первую очередь для выполнения приведенных научных задач были использованы экспериментальные модели искусственно индуцированного воспаления сосудистой стенки (механическое повреждение аорты крысы баллоном для коронарной ангиопластики и внутривенное введение триггеров дисфункции эндотелия).

ГЛАВА 4. ОПРЕДЕЛЕНИЕ ПАТОГЕНЕТИЧЕСКИХ СВЯЗЕЙ МЕЖДУ КРОВОСНАБЖЕНИЕМ И ВОСПАЛЕНИЕМ В АДВЕНТИЦИИ И ПЕРИВАСКУЛЯРНОЙ ЖИРОВОЙ ТКАНИ И ФОРМИРОВАНИЕМ НЕОИНТИМЫ ПРИ ИСКУССТВЕННОМ СОСУДИСТОМ ПОВРЕЖДЕНИИ

С целью анализа патогенетических связей между кровоснабжением сосудистой стенки (отражаемым количеством, общей площадью и плотностью ВВ), воспалением сосудистой стенки (отражаемым количеством, общей площадью и плотностью МПО$^+$ кластеров) и формированием неоинтимы (отражаемым отношением неоинтимы к интиме и процентом стеноза сосудистого просвета) была использована модель ангиопластики брюшной аорты крысы баллоном для коронарной ангиопластики, позволяющая создать искусственное повреждение сосуда и индуцировать развитие воспаления сосудистой стенки. Анализ состояния кровоснабжения и интенсивности воспаления в адвентиции и ПВЖТ, а также детекцию неоинтимы осуществляли через 5 недель после ангиопластики. Срок в 5 недель был обусловлен предварительно полученными в отделе экспериментальной медицины НИИ КПССЗ экспериментальными данными о том, что именно на этом сроке (от 4 до 6 недель) у не менее 50% крыс Wistar после ангиопластики формируется неоинтима, а также соответствующими литературными данными [4, 24]. Это совпадало с необходимым для решения научной задачи дизайном эксперимента, который подразумевал равные выборки животных с патологически измененными тканями сосудов (сформированная неоинтима) и без патологических изменений (отсутствие формирования неоинтимы). При анализе рассчитывали как количественную плотность ВВ и МПО$^+$ кластеров (вычисляемую путем деления площади адвентиции и/или ПВЖТ на количество ВВ и МПО$^+$ кластеров соответственно и представляющую собой площадь адвентиции и/или ПВЖТ на 1 ВВ или МПО$^+$ кластер), так и площадную плотность ВВ и МПО$^+$ кластеров (вычисляемую путем деления площади адвентиции и/или ПВЖТ на площадь ВВ и МПО$^+$ кластеров соответственно и представляющую собой площадь адвентиции

и/или ПВЖТ на 1 мкм^2 ВВ или МПО$^+$ кластеров). Таким образом, чем меньше была площадь адвентиции и/или ПВЖТ, приходящаяся на 1 ВВ или МПО$^+$ кластер либо 1 мкм^2 ВВ или МПО$^+$ кластеров, тем выше была соответственно количественная и площадная плотность ВВ или МПО$^+$ кластеров.

Гистологическое исследование показало, что через 5 недель после выполнения баллонной ангиопластики аорты неоинтима сформировалась у 20 из 40 (50%) крыс. Обе количественные метрики (количество и общая площадь) выраженно коррелировали друг с другом при анализе как ВВ (r = 0,58), так и МПО$^+$ кластеров (r = 0,72) (Рисунок 18). Количество ВВ и МПО$^+$ кластеров также продемонстрировало значимую корреляционную связь (r = 0,35), в отличие от их площади (r = 0,17), тем не менее предполагая связь кровоснабжения и воспаления в адвентиции и ПВЖТ (Рисунок 18).

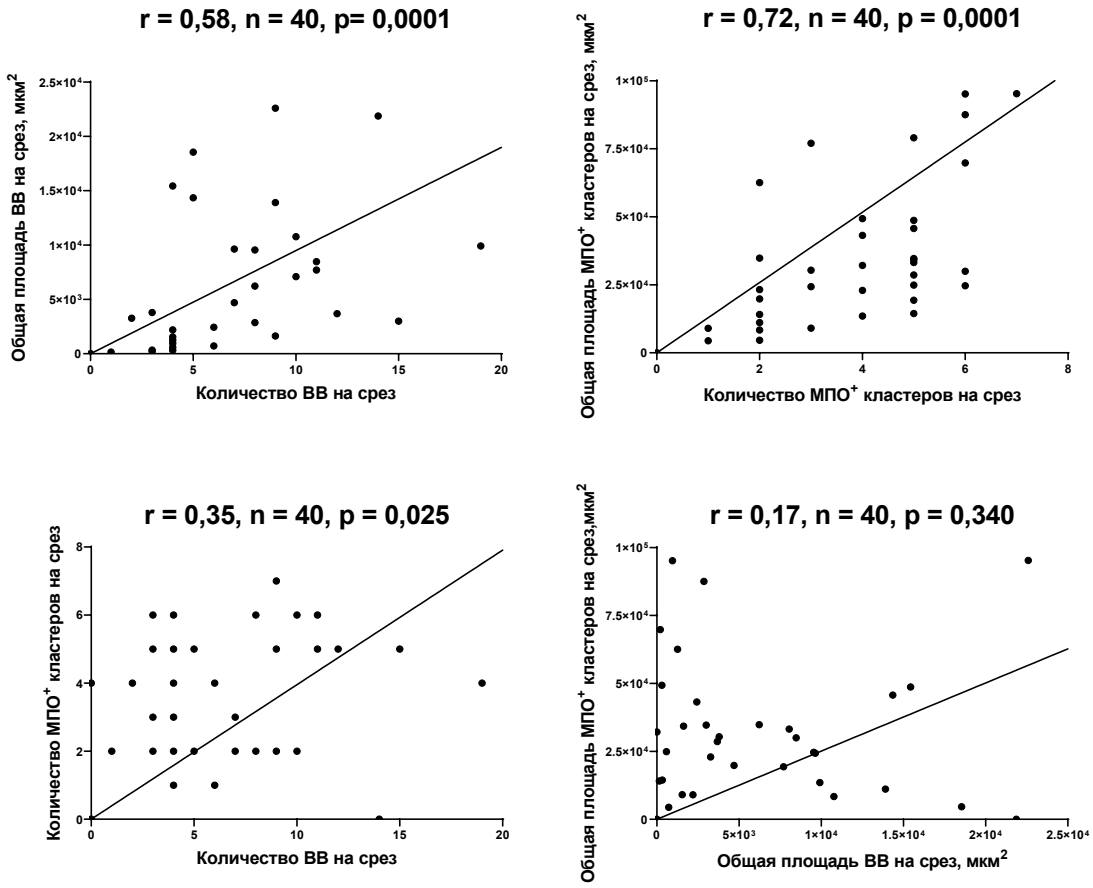

Рисунок 18 – Графики корреляции количества и общей площади ВВ и МПО$^+$ кластеров в адвентиции и ПВЖТ аорты крыс через 5 недель после баллонной ангиопластики. Коэффициент ранговой корреляции Спирмена.

Адвентиция и ПВЖТ аорт крыс, в которых отмечалось формирование неоинтимы через 5 недель после баллонной ангиопластики, характеризовались повышенным количеством ВВ и МПО$^{+}$ кластеров в сравнении с адвентицией и ПВЖТ аорт крыс без формирования неоинтимы в тех же экспериментальных условиях (Рисунок 19).

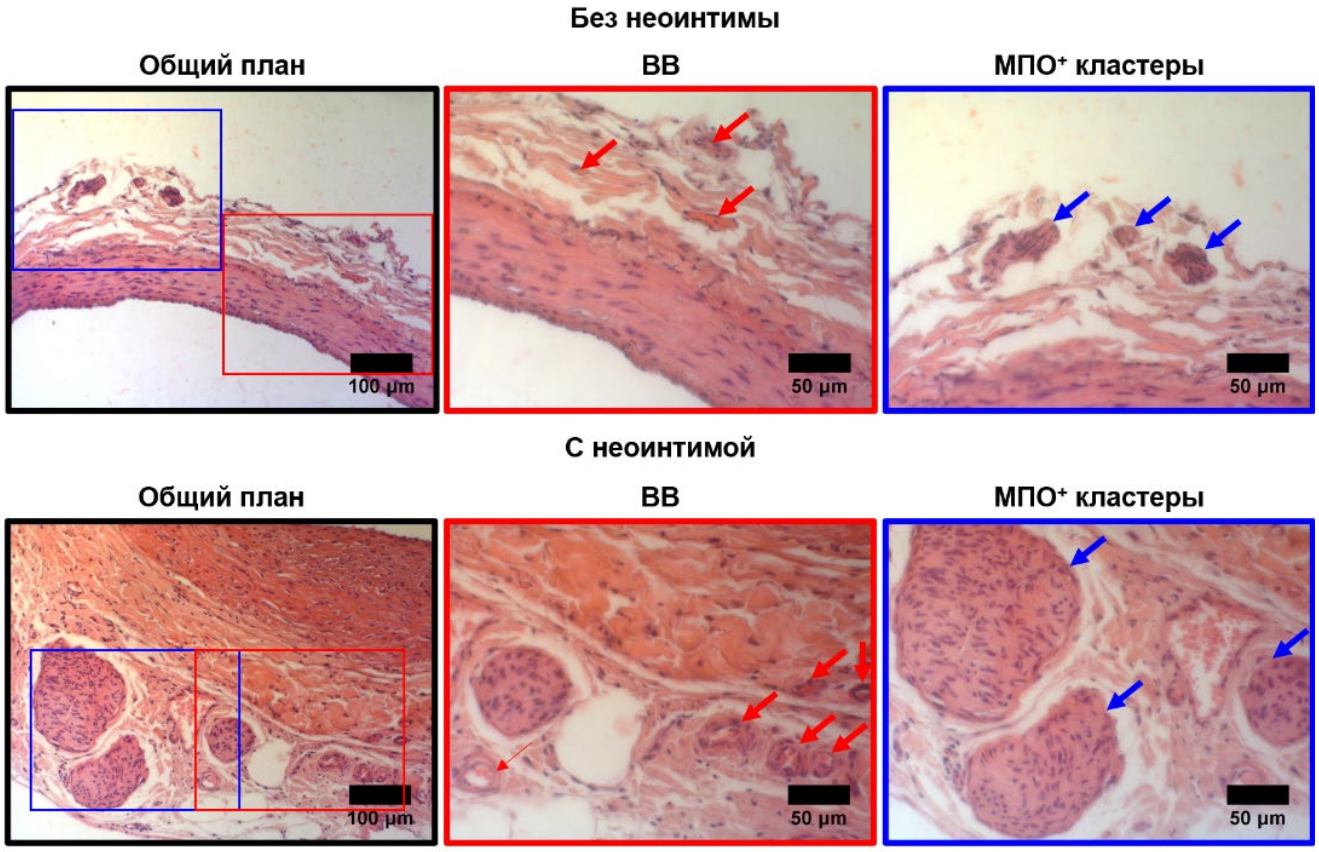

Рисунок 19 – Репрезентативные микрофотографии аорт крыс без формирования неоинтимы через 5 недель после баллонной ангиопластики (сверху) или с формированием неоинтимы в тех же экспериментальных условиях (снизу). Окрашивание гематоксилином и эозином, световая микроскопия. Слева: общий план аорты с обозначением областей, содержащих ВВ (обозначены красным контуром) и МПО$^{+}$ кластеры (обозначены синим контуром), увеличение ×200. В центре: прицельные микрофотографии ВВ (отмечены красными стрелками), увеличение ×400. Справа: прицельные микрофотографии отражающих воспаление сосудистой стенки МПО$^{+}$ кластеров (отмечены синими стрелками), увеличение ×400.

Ни одна из метрик кровоснабжения сосудистой стенки (количество, общая площадь, количественная и площадная плотность ВВ) не была ассоциирована с формированием неоинтимы (Рисунок 20), в отличие от аналогичных метрик МПО$^{+}$ кластеров, отражающих развитие васкулита (Рисунок 21).

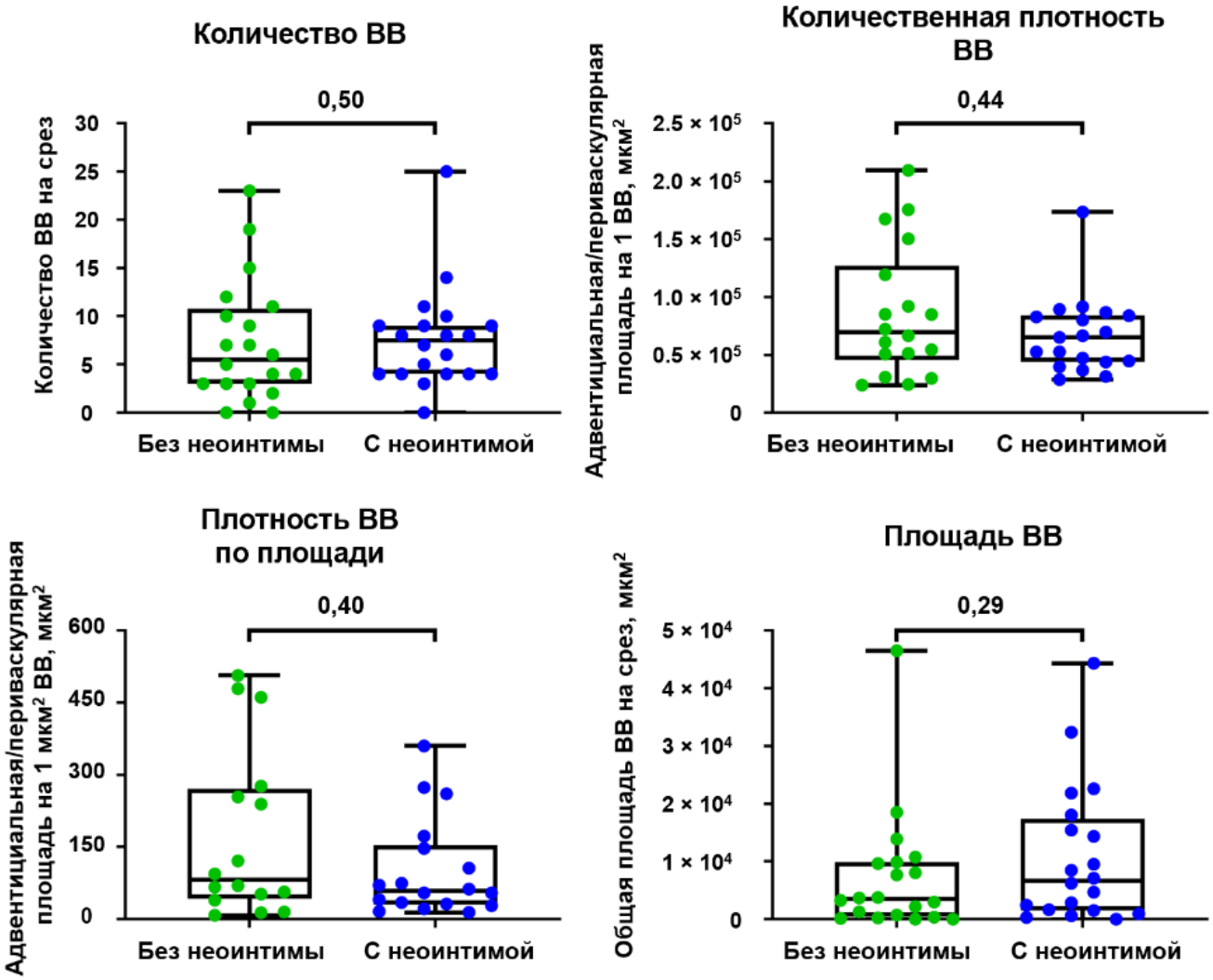

Рисунок 20 – Анализ связи метрик кровоснабжения сосудистой стенки (количество, общая площадь, количественная и площадная плотность ВВ) с формированием неоинтимы через 5 недель после баллонной ангиопластики аорты крысы. Каждая точка на графике представляет собой результат количественного анализа среза аорты одной крысы. График типа «коробка с усами», центральная линия отражает медиану, границы «коробок» - 25-й и 75-й процентиль, границы «усов» - минимальное и максимальное значения. U-критерий Манна-Уитни. Значения P указаны над графиками.

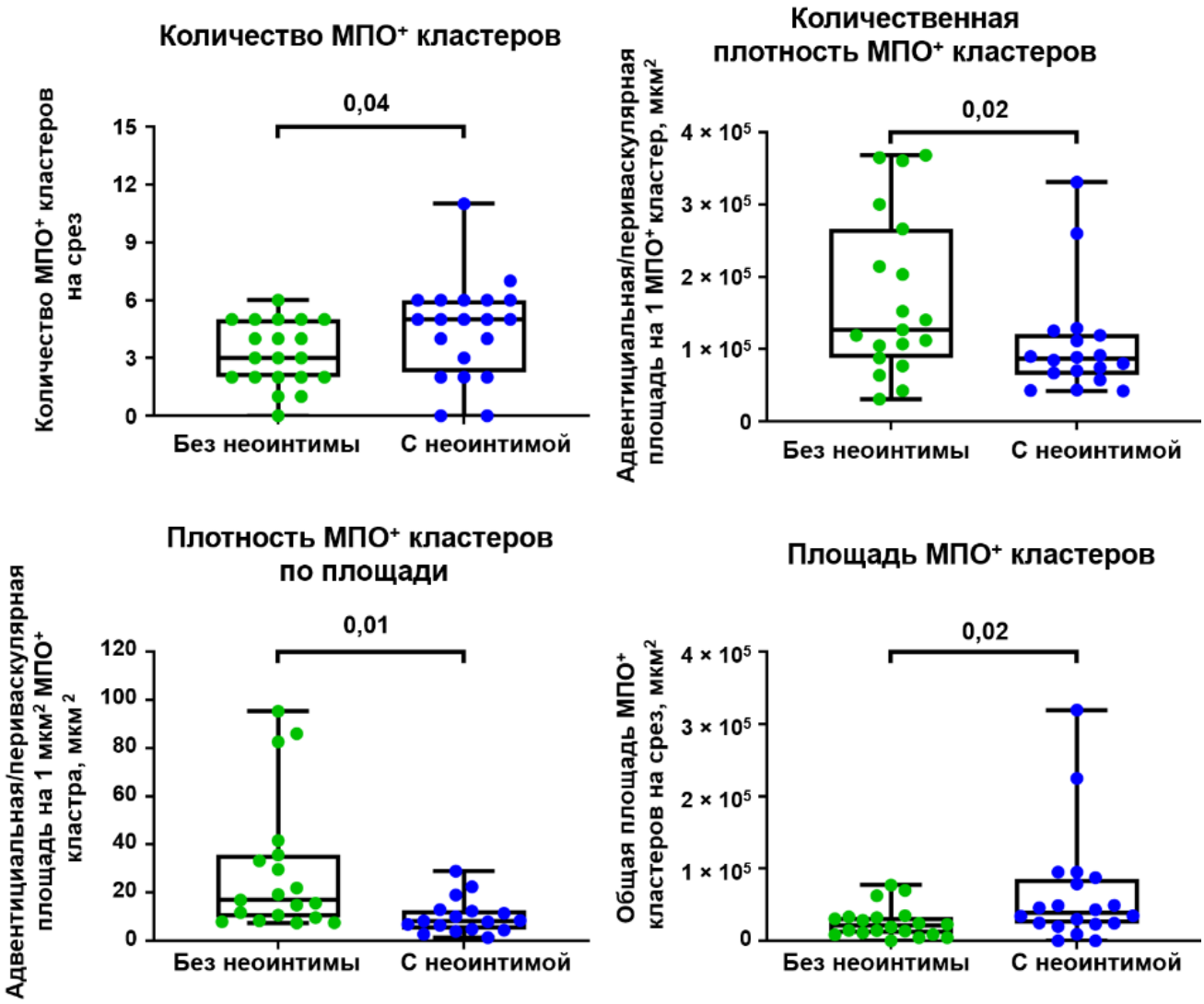

Рисунок 21 – Анализ связи метрик воспаления сосудистой стенки (количество, общая площадь, количественная и площадная плотность МПО$^+$ кластеров) с формированием неоинтимы через 5 недель после баллонной ангиопластики аорты крысы. Каждая точка на графике представляет собой результат количественного анализа среза аорты одной крысы. График типа «коробка с усами», центральная линия отражает медиану, границы «коробок» - 25-й и 75-й процентиль, границы «усов» - минимальное и максимальное значения. U-критерий Манна-Уитни. Значения P указаны над графиками.

В подтверждение данным результатам общая площадь и площадная плотность МПО$^+$ кластеров коррелировали с обеими количественными метриками

неоинтимы – отношением неоинтимы к интиме и процентом стеноза сосудистого просвета (Рисунок 22), в отличие от аналогичных метрик ВВ (Рисунок 23).

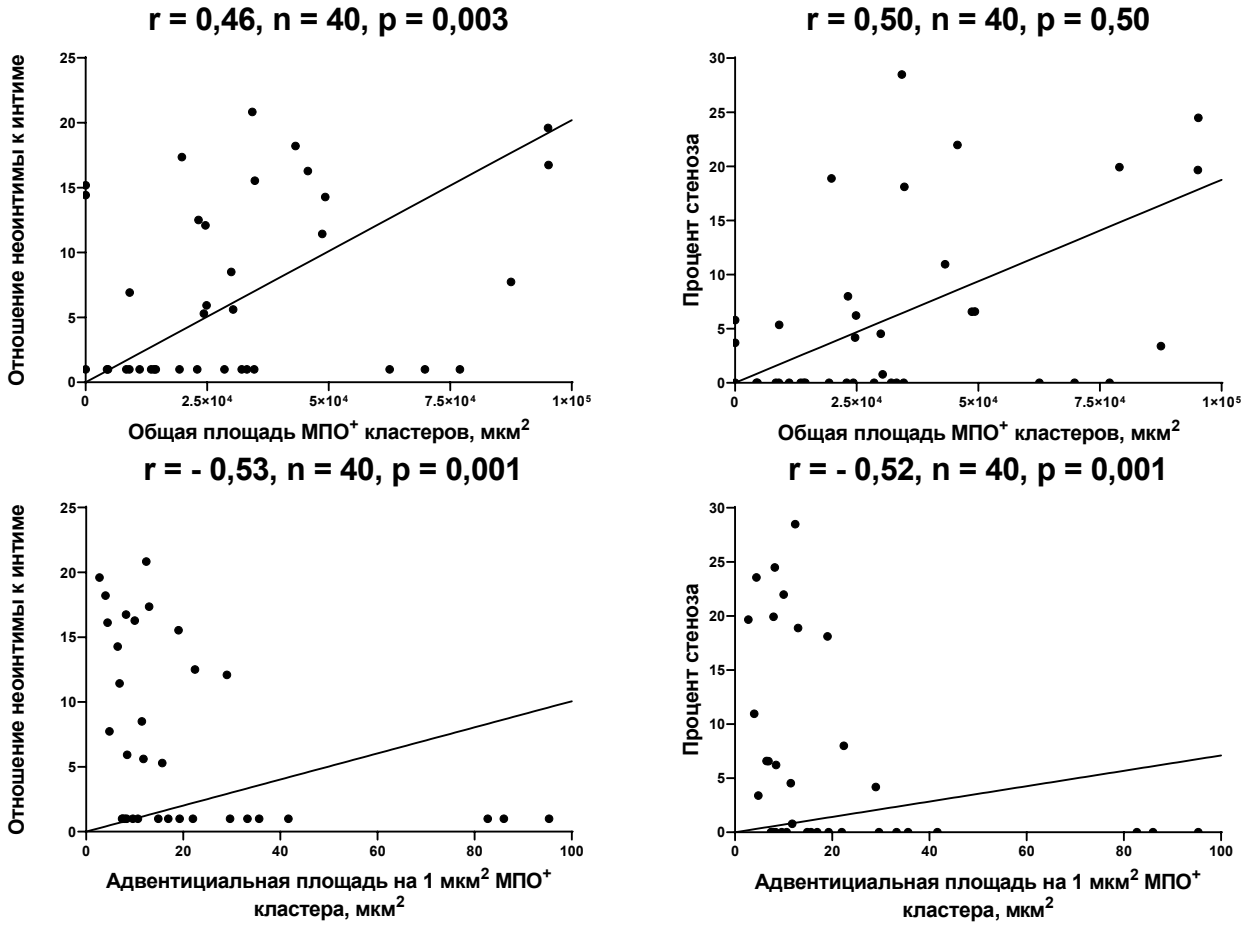

Рисунок 22 – Графики корреляции метрик воспаления сосудистой стенки (общей площади и площадной плотности МПО$^+$ кластеров) с метриками формирования неоинтимы (отношением неоинтимы к интиме и процентом стеноза сосудистого просвета) в аорте крыс через 5 недель после баллонной ангиопластики. Коэффициент ранговой корреляции Спирмена.

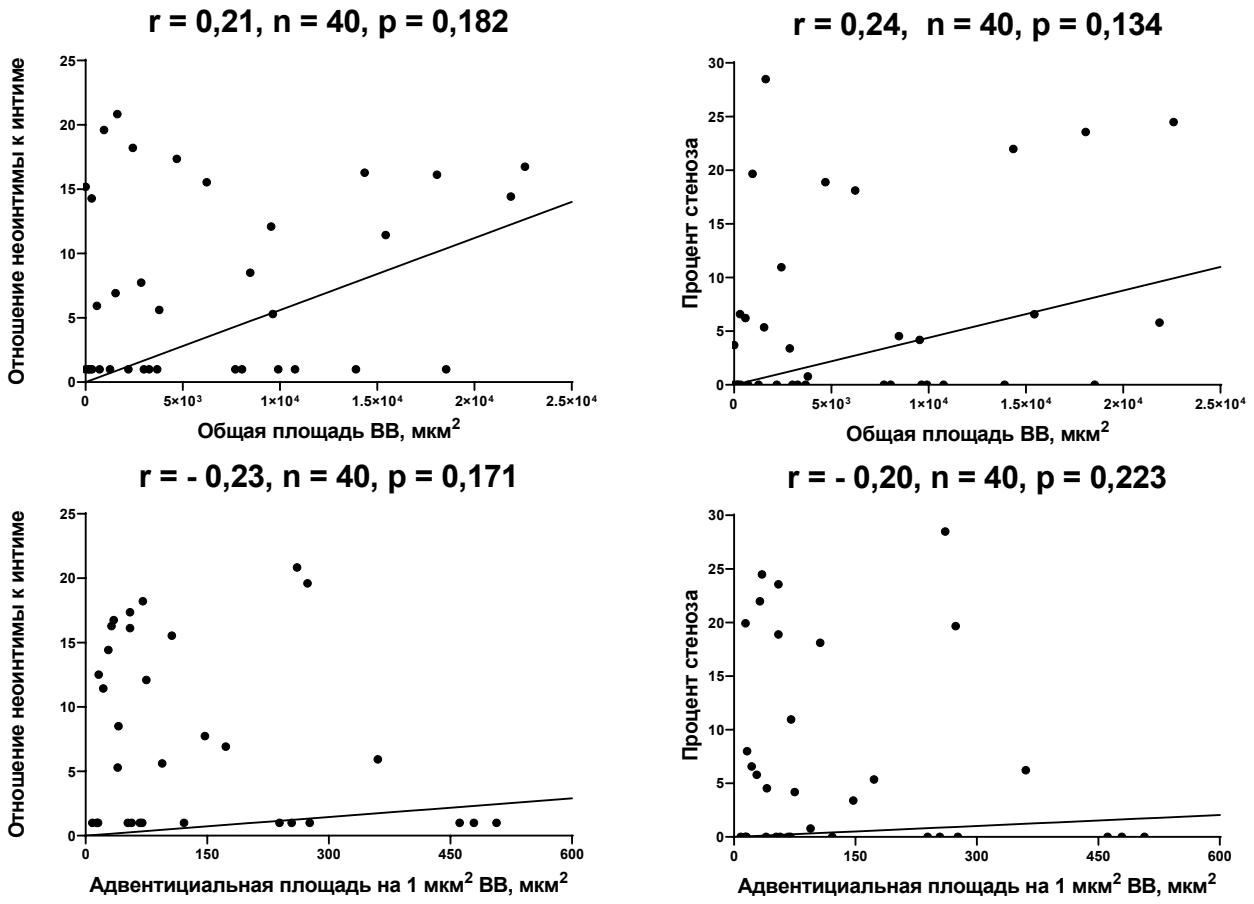

Рисунок 23 – Графики корреляции метрик кровоснабжения сосудистой стенки (общей площади и площадной плотности ВВ) с метриками формирования неоинтимы (отношением неоинтимы к интиме и процентом стеноза сосудистого просвета) в аорте крыс через 5 недель после баллонной ангиопластики. Коэффициент ранговой корреляции Спирмена.

Для более глубокого анализа взаимосвязей между различными механизмами воспаления в адвентиции при механическом повреждении аорты было проанализировано, связаны ли число и плотность иммунных ($CD45^+$) клеток в адвентиции с формированием неоинтимы, а также количественными метриками $МПО^+$ кластеров через 5 недель после баллонной ангиопластики. Количество и плотность $CD45^+$ клеток в адвентиции были значительно выше у крыс с гипертрофией интимы (Рисунок 24) и хорошо коррелировали с соотношением неоинтимы к интиме и процентом стеноза ($r = 0,46$-$0,48$ для количества $CD45^+$ клеток и $r = -0,39$ - $-0,42$ для плотности $CD45^+$ клеток) (Рисунок 25).

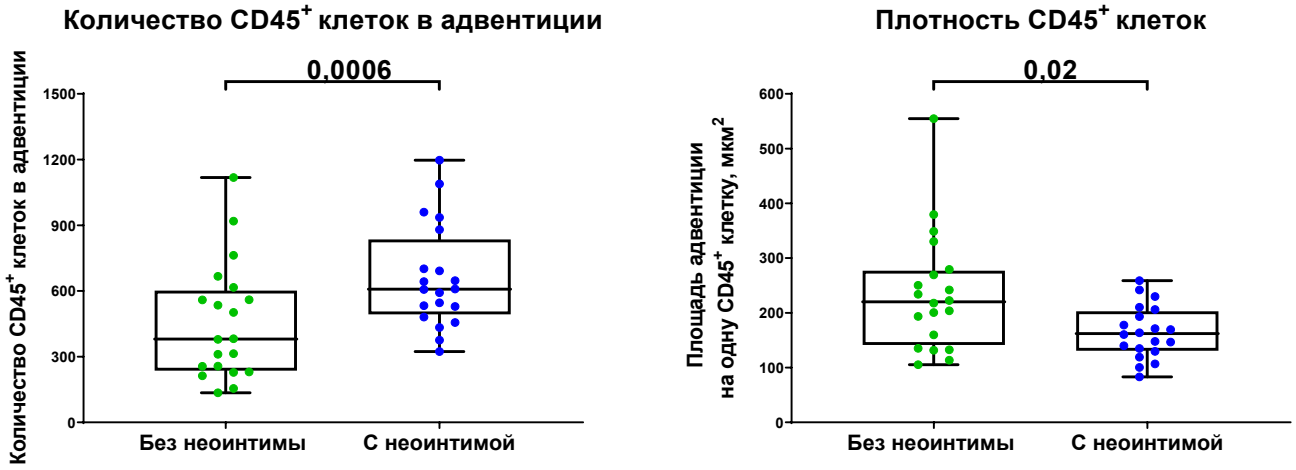

Рисунок 24 – Анализ связи количества и плотности $CD45^+$ клеток в адвентиции с формированием неоинтимы через 5 недель после баллонной ангиопластики аорты крысы. Каждая точка на графике представляет собой результат количественного анализа среза аорты одной крысы. График типа «коробка с усами», центральная линия отражает медиану, границы «коробок» - 25-й и 75-й процентиль, границы «усов» - минимальное и максимальное значения. U-критерий Манна-Уитни. Значения P указаны над графиками.

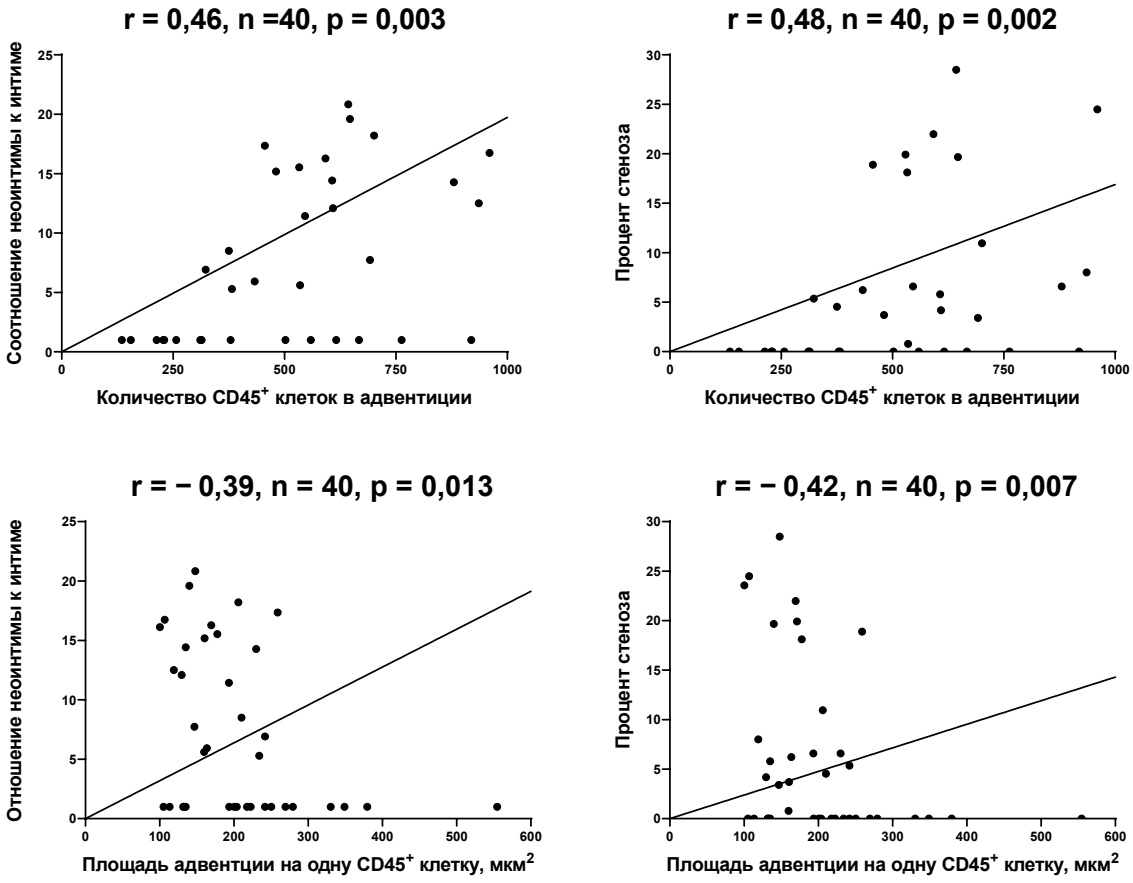

Рисунок 25 – Графики корреляции количества и плотности $CD45^+$ клеток в адвентиции с метриками формирования неоинтимы (отношением неоинтимы к интиме и процентом стеноза сосудистого просвета) в аорте крыс через 5 недель после баллонной ангиопластики. Коэффициент ранговой корреляции Спирмена.

Кроме того, плотность $CD45^+$ клеток в адвентиции аорты крыс выраженно коррелировала с количеством (r = -0,47) и с общей площадью (r = -0,41) $МПО^+$ кластеров (Рисунок 26). Таким образом, при искусственном повреждении аорты крыс количество и плотность иммунных клеток в адвентиции были связаны с основными количественными метриками воспаления адвентиции и формирования неоинтимы.

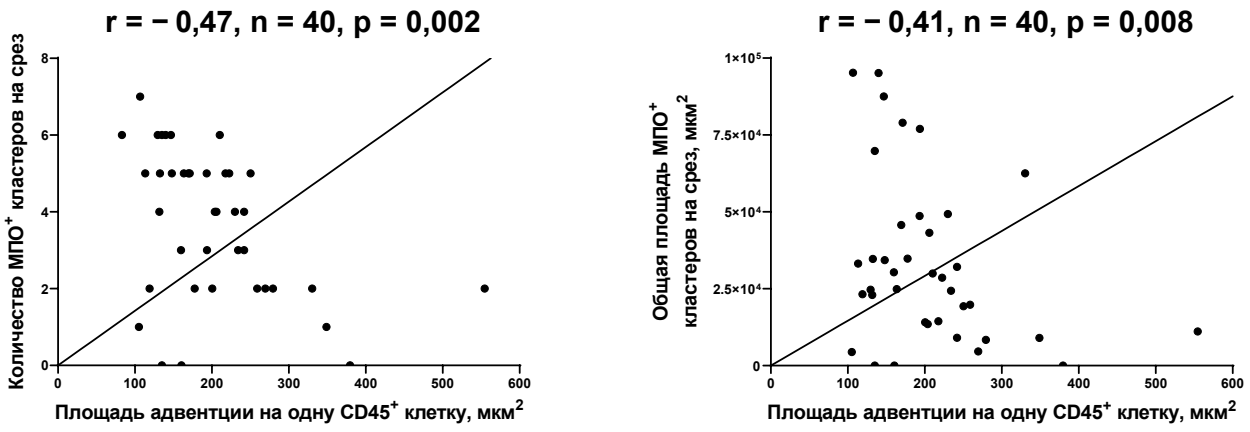

Рисунок 26 – Графики корреляции плотности $CD45^+$ клеток в адвентиции с метриками воспаления адвентиции (количеством и общей площадью $МПО^+$ кластеров) в аорте крыс через 5 недель после баллонной ангиопластики. Коэффициент ранговой корреляции Спирмена.

С целью исследования патогенетического механизма выявленных ассоциативных и корреляционных связей у 10 крыс баллонная ангиопластика брюшной аорты была дополнена ежедневными внутривенными инъекциями триггера эндотелиальной дисфункции (КФБ) либо контрольного физиологического раствора в течение 5 дней. Данный экспериментальный режим введения КФБ в хвостовую вену был выбран, исходя из ранее полученных данных о патологических эффектах воздействия данного триггера дисфункции эндотелия на сосудистую стенку [28]. По аналогии с предыдущей экспериментальной моделью, обе количественные метрики (количество и общая площадь) демонстрировали сильную взаимную корреляционную связь при анализе как ВВ (r = 0,94), так и $МПО^+$ кластеров (r = 0,82) (Рисунок 27). Количество ВВ и $МПО^+$ кластеров (r = 0,66) и площадь ВВ и $МПО^+$ кластеров (r = 0,47) также показали выраженную корреляцию, подтверждая связь кровоснабжения и воспаления в адвентиции и ПВЖТ (Рисунок 27).

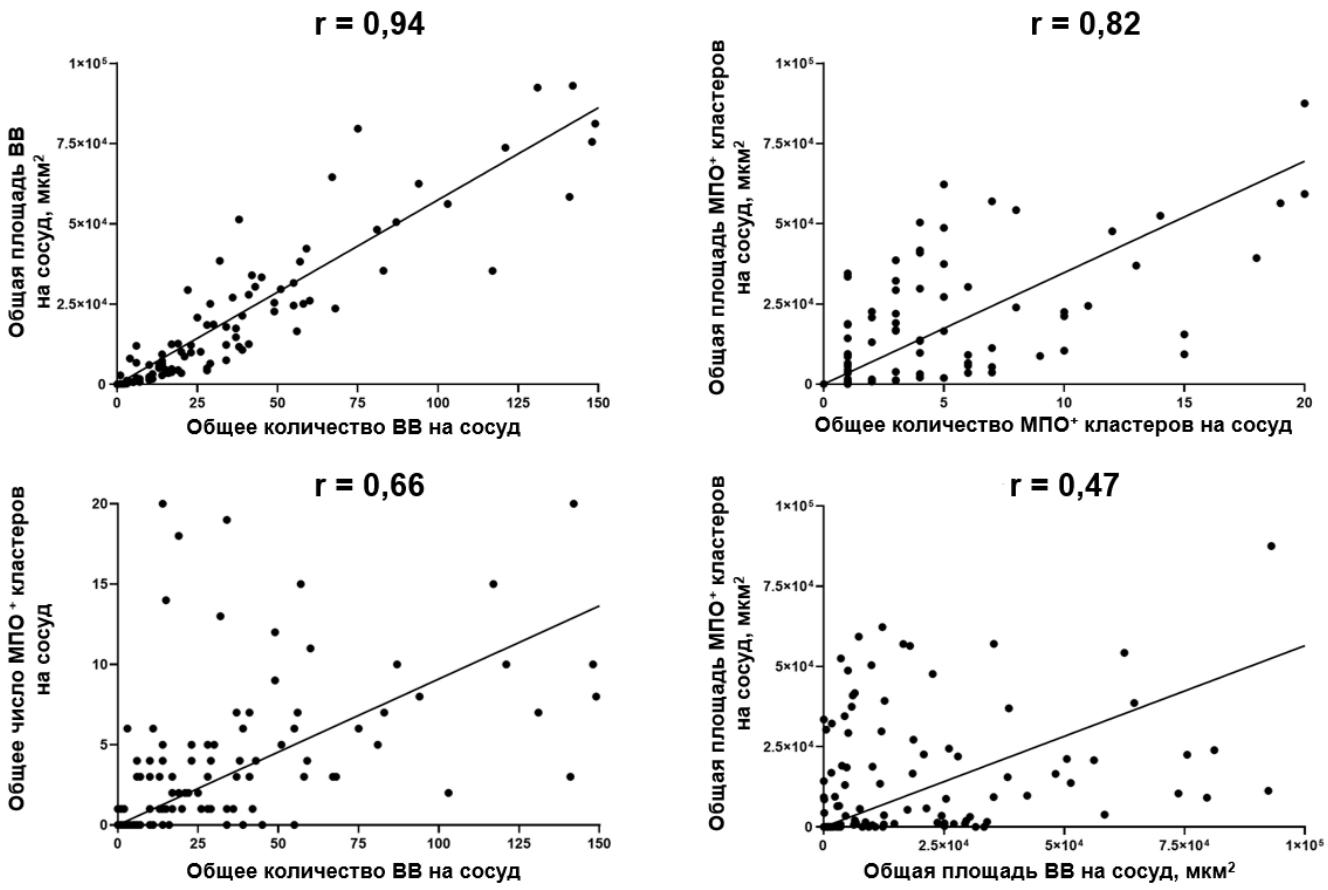

Рисунок 27 – Графики корреляции количества и общей площади ВВ и МПО$^+$ кластеров в адвентиции и ПВЖТ аорты крыс через 5 недель после баллонной ангиопластики, дополненной 5-дневным введением триггера дисфункции эндотелия (КФБ) или физиологического раствора. Коэффициент ранговой корреляции Спирмена.

При этом количество ВВ и МПО$^+$ кластеров и площадь ВВ и МПО$^+$ кластеров в адвентиции коррелировали сильнее (r = 0,55 для обеих метрик), чем в ПВЖТ (r = 0,38 для количества и r = 0,32 для площади), что может предполагать различные механизмы регуляции взаимосвязи этих процессов в этих сосудистых компартментах (Рисунок 28). К таким механизмам потенциально можно отнести различное воздействие фибробластов (в том числе активированных фибробластов) адвентиции и адипоцитов ПВЖТ, а также различия в биомеханическом воздействии плотного коллагенового ВКМ адвентиции и рыхлого гетерогенного ВКМ ПВЖТ.

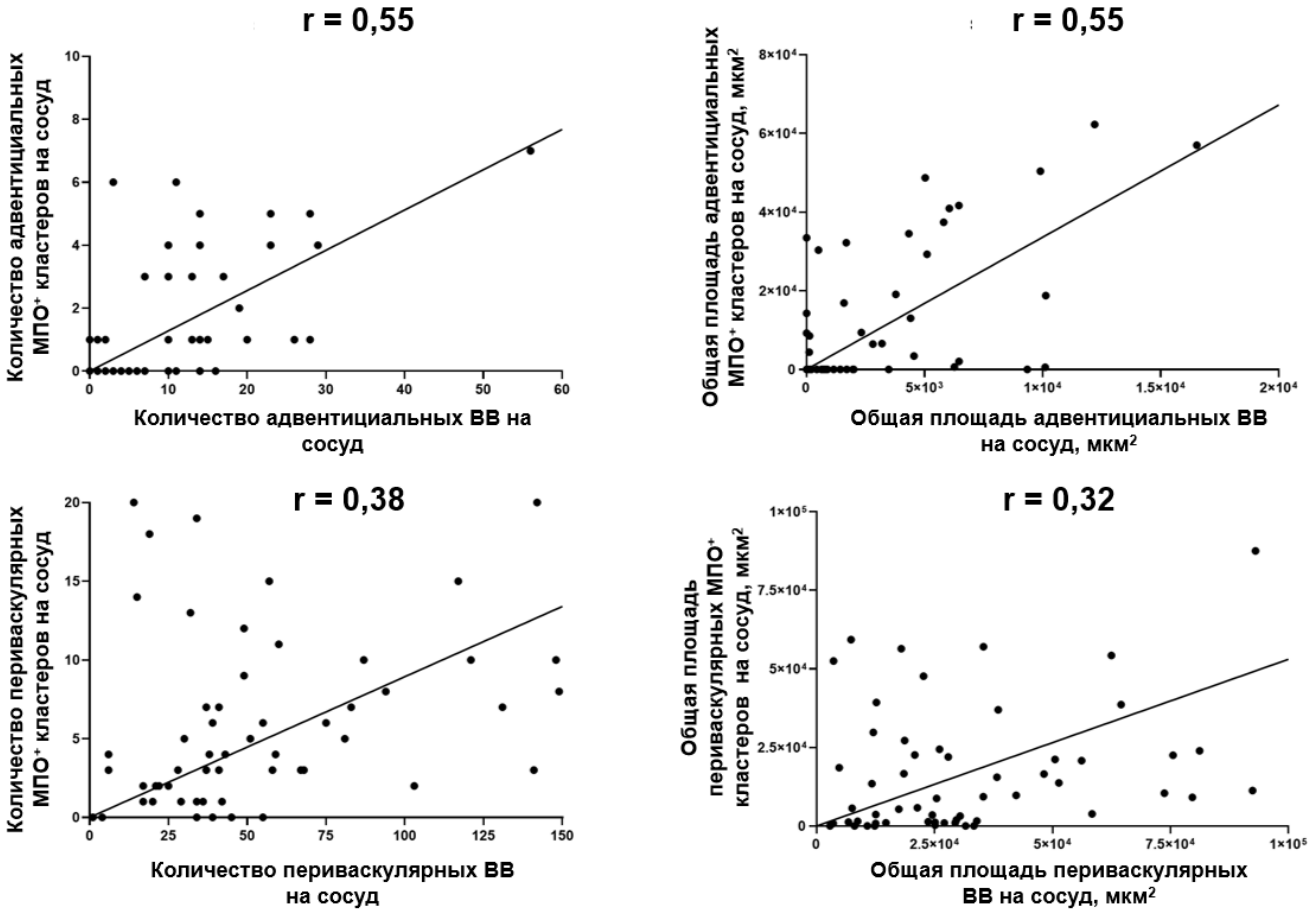

Рисунок 28 – Графики корреляции количества и общей площади ВВ и МПО$^{+}$ кластеров (отдельно для адвентиции и отдельно для ПВЖТ аорты крыс) через 5 недель после баллонной ангиопластики, дополненной 5-дневным введением триггера дисфункции эндотелия (КФБ) или физиологического раствора. Коэффициент ранговой корреляции Спирмена.

В сравнении с адвентицией контрольных крыс адвентиция крыс, которым внутривенно вводили триггер дисфункции эндотелия (КФБ), характеризовалась статистически значимо большей общей площадью ВВ и статистически значимо большим количеством отражающих воспаление МПО$^{+}$ кластеров, при этом аналогичные тенденции количества ВВ и общей площади МПО$^{+}$ кластеров также были близки к статистически значимым (Рисунок 29, Рисунок 30).

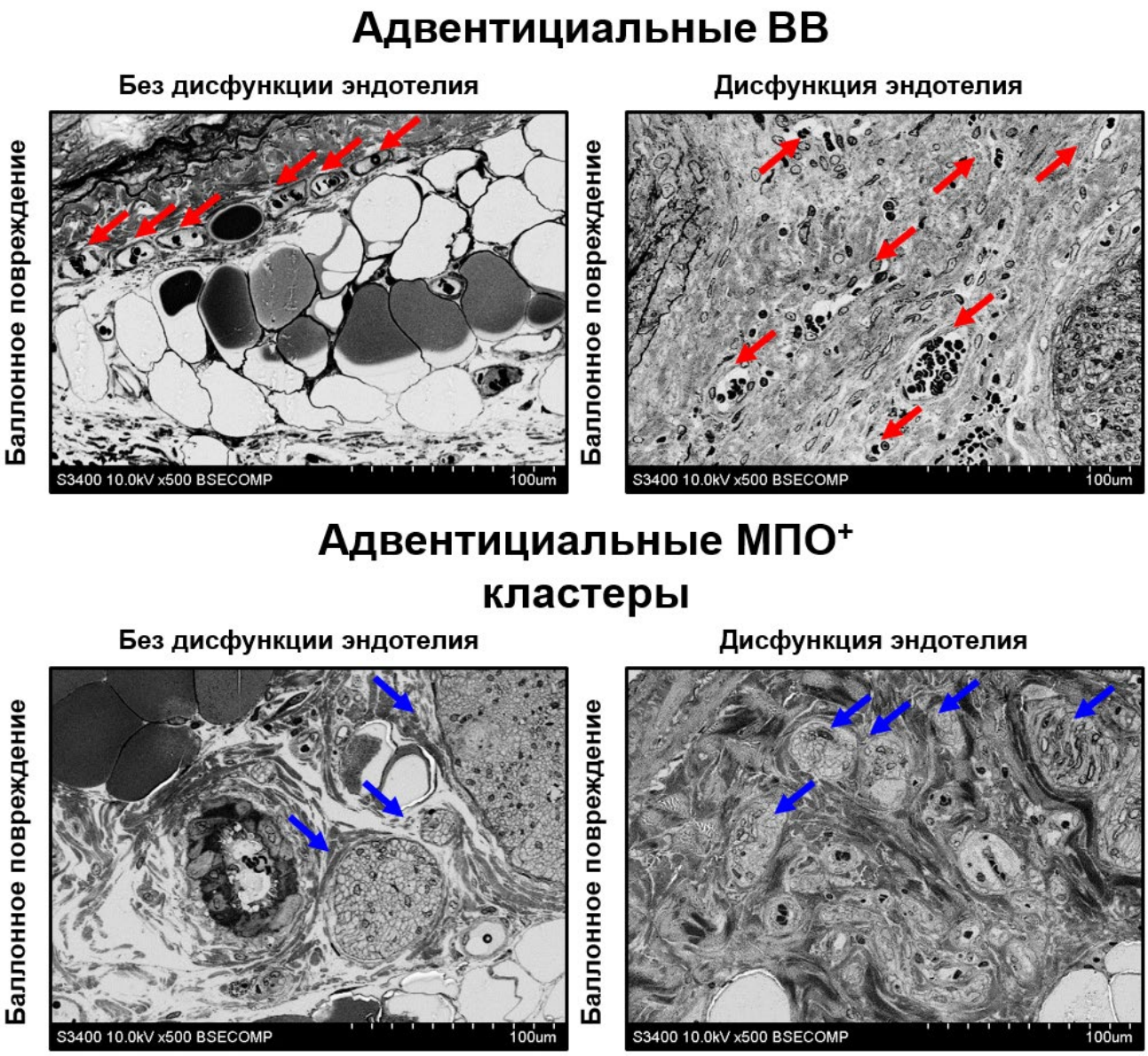

Рисунок 29 – Электронно-микроскопический анализ кровоснабжения (отражаемого ВВ, отмеченными красными стрелками) и воспаления (отражаемого МПО$^{+}$ кластерами, отмеченными синими стрелками) адвентиции в аортах крыс через 5 недель после баллонной ангиопластики, дополненной 5-дневным введением триггера дисфункции эндотелия (КФБ) или физиологического раствора. Репрезентативные снимки. Сканирующая электронная микроскопия в обратно-рассеянных электронах, увеличение ×500.

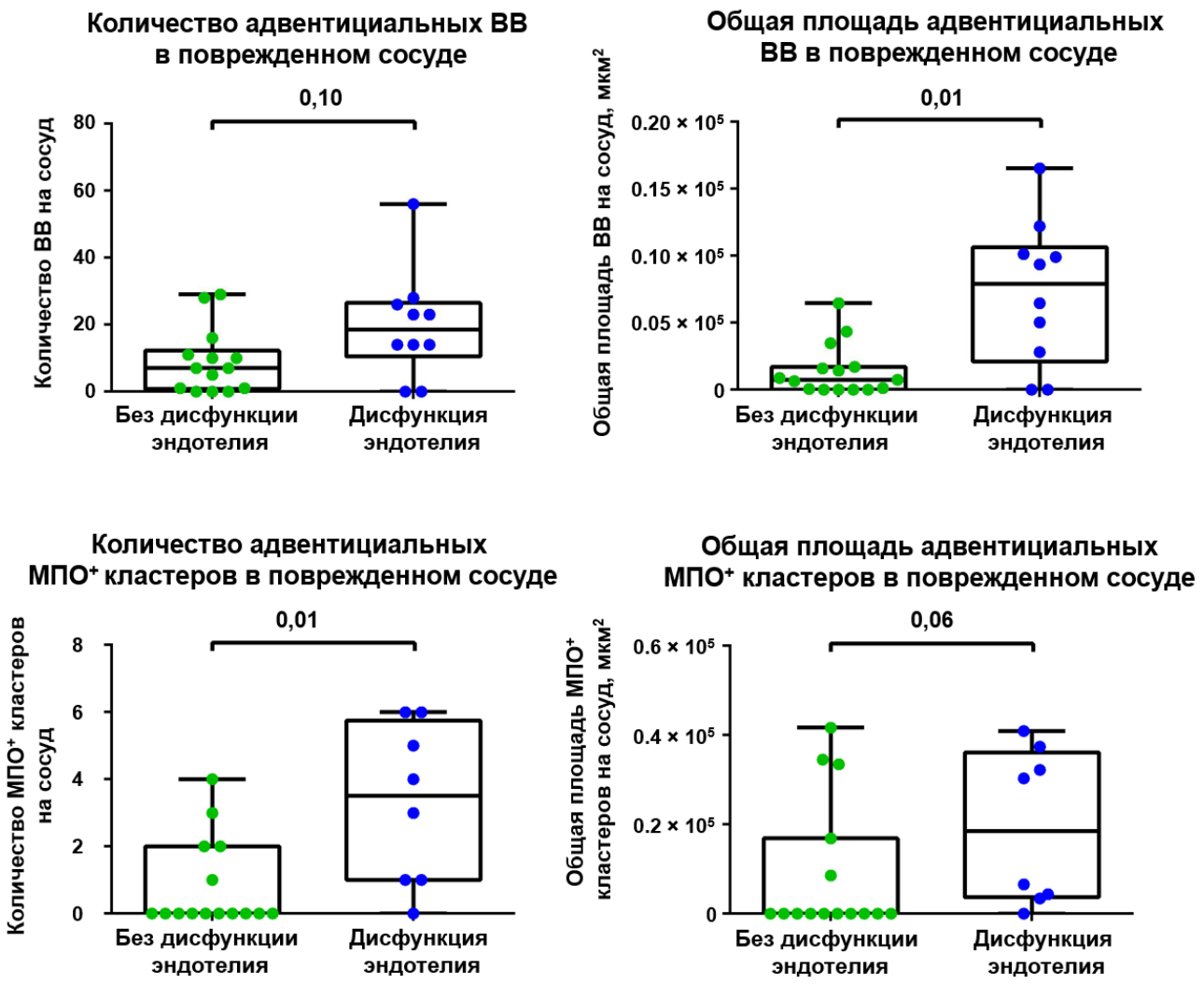

Рисунок 30 – Анализ связи дисфункции эндотелия с метриками кровоснабжения (количество и общая площадь ВВ) и воспаления (количество и общая площадь МПО$^{+}$ кластеров) адвентиции в аортах крыс через 5 недель после баллонной ангиопластики, дополненной 5-дневным введением триггера дисфункции эндотелия (КФБ) или физиологического раствора. Каждая точка на графике представляет собой результат количественного анализа эпоксидного шлифа аорты одной крысы. График типа «коробка с усами», центральная линия отражает медиану, границы «коробок» - 25-й и 75-й процентиль, границы «усов» - минимальное и максимальное значения. U-критерий Манна-Уитни. Значения P указаны над графиками.

В ПВЖТ крыс, которым внутривенно вводили триггер дисфункции эндотелия (КФБ), в сравнении с ПВЖТ контрольных крыс статистически значимо были повышены исключительно метрики, связанные с воспалением (количество и общая площадь МПО$^{+}$ кластеров), в то время как связанные с кровоснабжением метрики ВВ изменены не были (Рисунок 31, Рисунок 32).

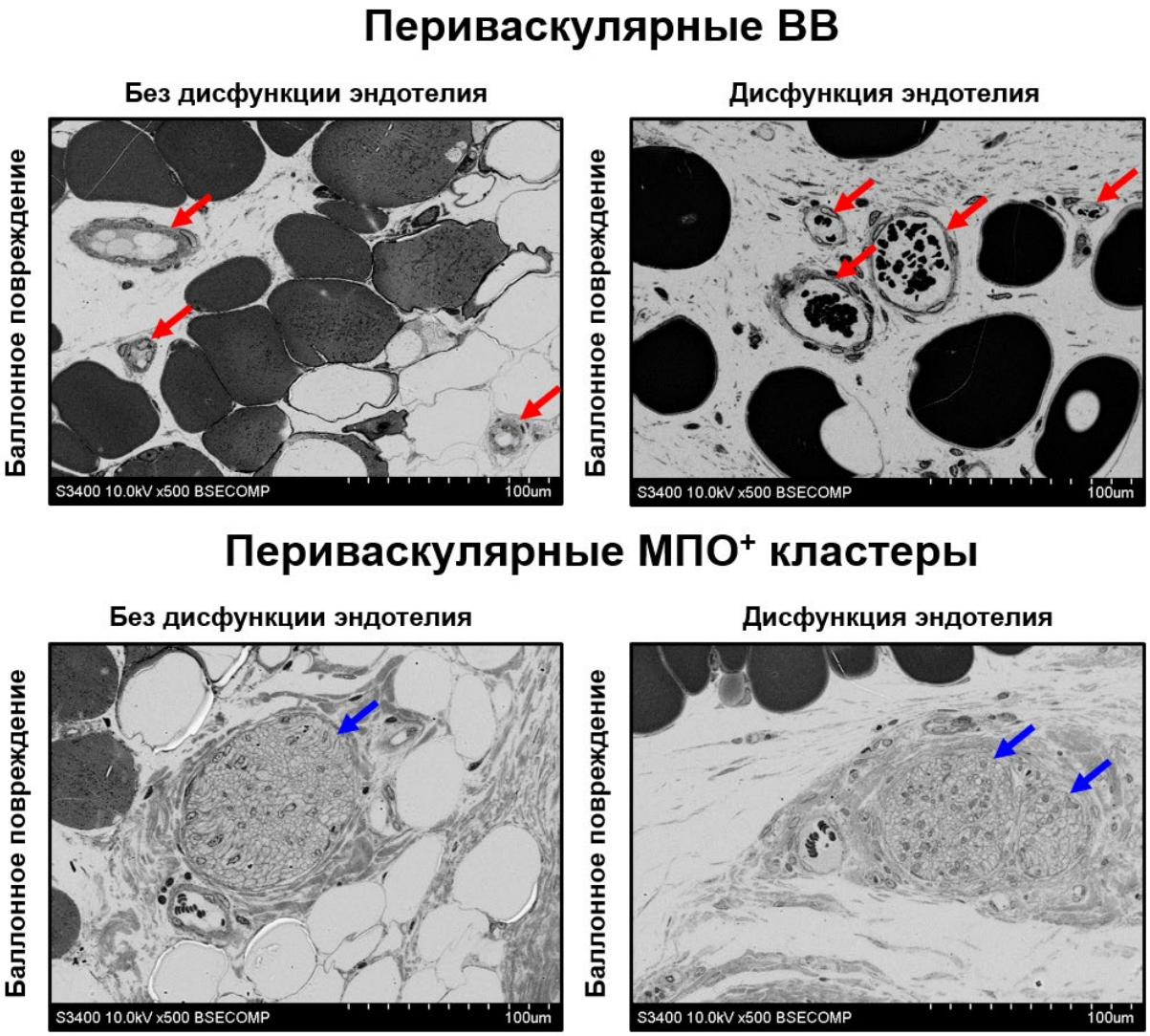

Рисунок 31 – Электронно-микроскопический анализ кровоснабжения (отражаемого ВВ, отмеченными красными стрелками) и воспаления (отражаемого МПО$^{+}$ кластерами, отмеченными синими стрелками) ПВЖТ аорт крыс через 5 недель после баллонной ангиопластики, дополненной 5-дневным введением триггера дисфункции эндотелия (КФБ) или физиологического раствора. Репрезентативные снимки. Сканирующая электронная микроскопия в обратно-рассеянных электронах, увеличение ×500.

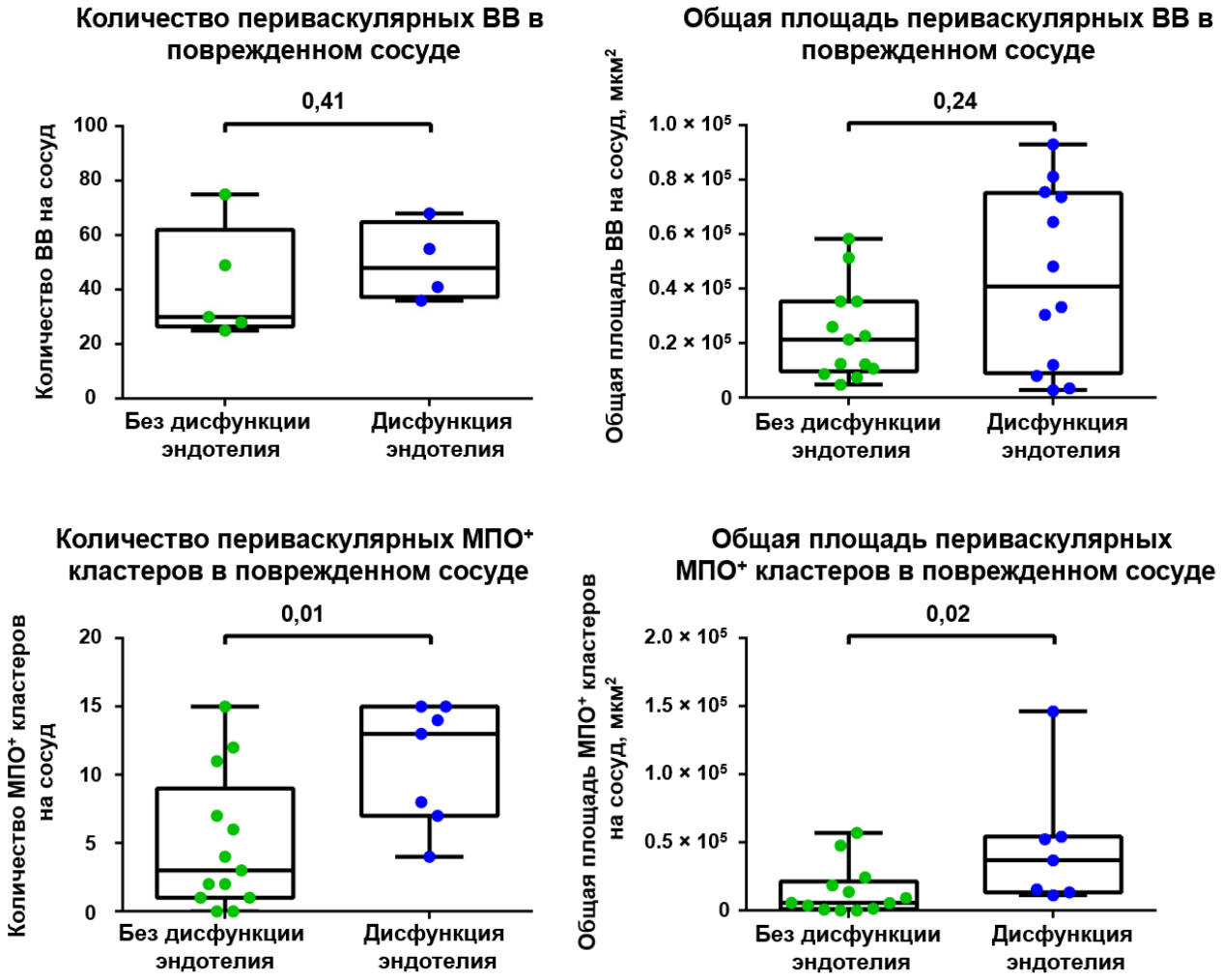

Рисунок 32 – Анализ связи дисфункции эндотелия с метриками кровоснабжения (количество и общая площадь ВВ) и воспаления (количество и общая площадь МПО$^{+}$ кластеров) ПВЖТ аорт крыс через 5 недель после баллонной ангиопластики, дополненной 5-дневным введением триггера дисфункции эндотелия (КФБ) или физиологического раствора. Каждая точка на графике представляет собой результат количественного анализа эпоксидного шлифа аорты одной крысы. График типа «коробка с усами», центральная линия отражает медиану, границы «коробок» - 25-й и 75-й процентиль, границы «усов» - минимальное и максимальное значения. U-критерий Манна-Уитни. Значения P указаны над графиками.

В совокупности увеличение интенсивности кровоснабжения (отражаемого изменением количества и площади ВВ) и воспаления (отражаемого изменением количества и площади МПО$^+$ кластеров) сосудистой стенки в поврежденной баллоном аорте крыс, подвергшихся 5-дневному введению триггера дисфункции эндотелия (КФБ), в сравнении с аортой крыс, которым вводили физиологический раствор, свидетельствовало о вероятной роли дисфункции эндотелия в патологическом разрастании ВВ и стимуляции воспаления сосудистой стенки.

Резюме

Проведенные эксперименты на животной модели (подвергшиеся баллонной ангиопластике аорты крысы с последующим исследованием кровоснабжения сосудистой стенки, воспаления сосудистой стенки и формирования неоинтимы) показали, что механическое сосудистое повреждение ассоциировано с увеличением всех количественных метрик воспаления сосудистой стенки (количества, общей площади, количественной и площадной плотности МПО$^+$ кластеров, а также количества и плотности иммунных (CD45$^+$) клеток в адвентиции), при этом указанные метрики МПО$^+$ кластеров и иммунных клеток в адвентиции коррелировали друг с другом, подтверждая таким образом свою патогенетическую значимость в развитии воспаления в адвентиции. В соответствии с этими результатами, дополнение баллонного повреждения внутривенным введением триггера дисфункции эндотелия (КФБ) приводило к увеличению количества и площади МПО$^+$ кластеров в адвентиции и ПВЖТ в сравнении с введением контрольного физиологического раствора. Дисфункция эндотелия также была ассоциирована с повышением интенсивности кровоснабжения адвентиции, отражаемого увеличением площади ВВ. Выраженная корреляция количества и площади ВВ и МПО$^+$ кластеров при искусственном повреждении сосудистой стенки (вызванном баллонной ангиопластикой) указывает на патофизиологическую связь между объемом кровоснабжения и интенсивностью воспаления в адвентиции и ПВЖТ.

ГЛАВА 5. ИССЛЕДОВАНИЕ СВЯЗИ ИНТЕНСИВНОСТИ КРОВОСНАБЖЕНИЯ СОСУДИСТОЙ СТЕНКИ С ФОРМИРОВАНИЕМ НЕОИНТИМЫ В РЕЛЕВАНТНЫХ КЛИНИКО-ПАТОФИЗИОЛОГИЧЕСКИХ СЦЕНАРИЯХ

Для определения связи между количественными метриками кровоснабжения сосудистой стенки (количеством, общей площадью, количественной и площадной плотностью ВВ) и количественными метриками формирования неоинтимы (отражаемого отношением неоинтимы к интиме и процентом стеноза сосудистого просвета) был выбран клинико-патофизиологический сценарий КШ, поскольку он позволяет провести сравнительный анализ подвергающихся возраст-зависимому ремоделированию артериальных и венозных сосудов (кондуитов для КШ) у пожилых пациентов, имеющих ряд сопутствующих патологий помимо коронарного атеросклероза. В качестве артериальных и венозных кондуитов были выбраны соответственно ВГА и БПВ, полученные попарно от 30 пациентов с ишемической болезнью сердца в ходе КШ и далее проанализированные при помощи окрашивания тяжелыми металлами, заливки в эпоксидную смолу и сканирующей электронной микроскопии в обратно-рассеянных электронах (оригинальная методика EM-BSEM).

Анализ неоинтимы кондуитов для КШ на предоперационном этапе позволил выявить, что формирование неоинтимы чаще детектировалось в БПВ, чем в ВГА (21/30 (70%) и 11/30 (36,7%) соответственно при подсчете отношения наибольшей толщины неоинтимы к наименьшей > 5, 22/30 (73,3%) и 12/30 (40%) соответственно при подсчете сосудов с ≥ 5% стенозом, 18/30 (60%) и 9/30 (30%) соответственно при подсчете сосудов с ≥ 10% стенозом, Рисунок 33).

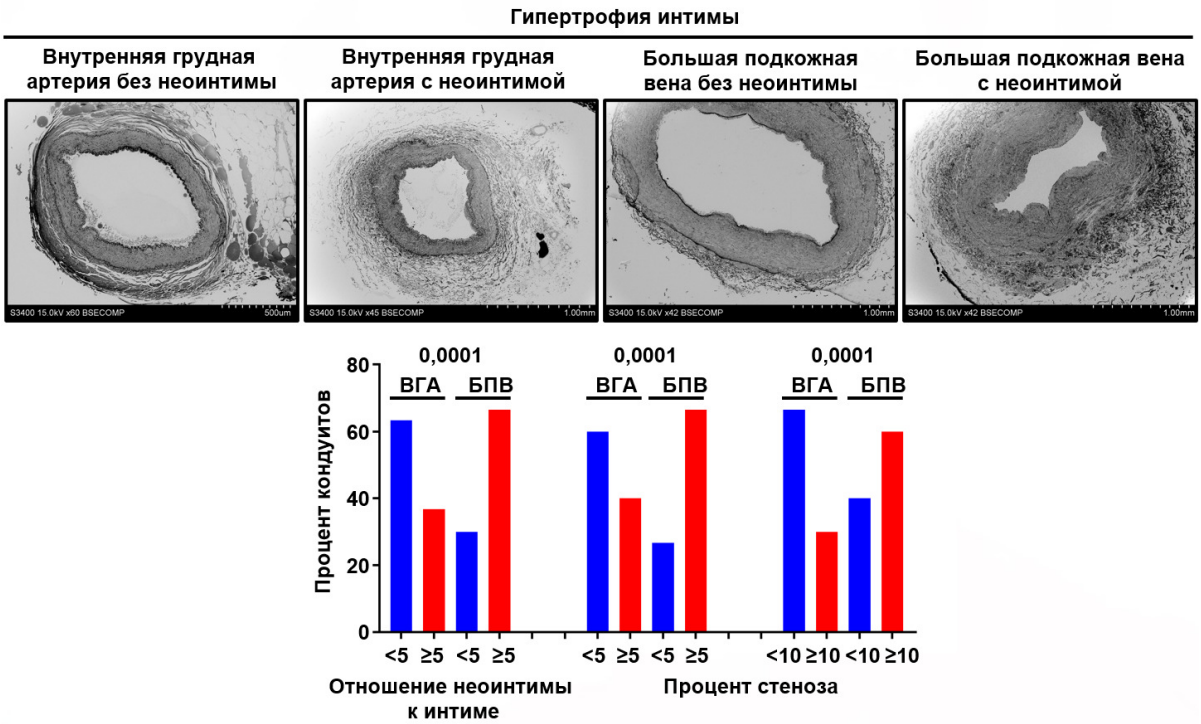

Рисунок 33 – Анализ неоинтимы артериальных кондуитов (ВГА) и венозных кондуитов (БПВ), полученных от пациентов с ишемической болезнью сердца на этапе КШ (одна ВГА и одна БПВ на пациента). Сверху: репрезентативные снимки ВГА и БПВ без неоинтимы (слева) или с неоинтимой (справа). Сканирующая электронная микроскопия в обратно-рассеянных электронах, увеличение ×42 и ×60. Снизу: частота детекции неоинтимы в попарно собранных ВГА и БПВ (n = 30). Гистограмма, критерий хи-квадрат Пирсона с поправкой Йейтса на непрерывность. Значения P указаны над столбцами.

По аналогии с экспериментальной животной моделью, отношение неоинтимы к интиме показало практически абсолютную корреляцию с процентным стенозом (r = 0,96 и 0,87 соответственно), что свидетельствует о правомерности использования обеих указанных метрик для количественного анализа неоинтимы (Рисунок 34).

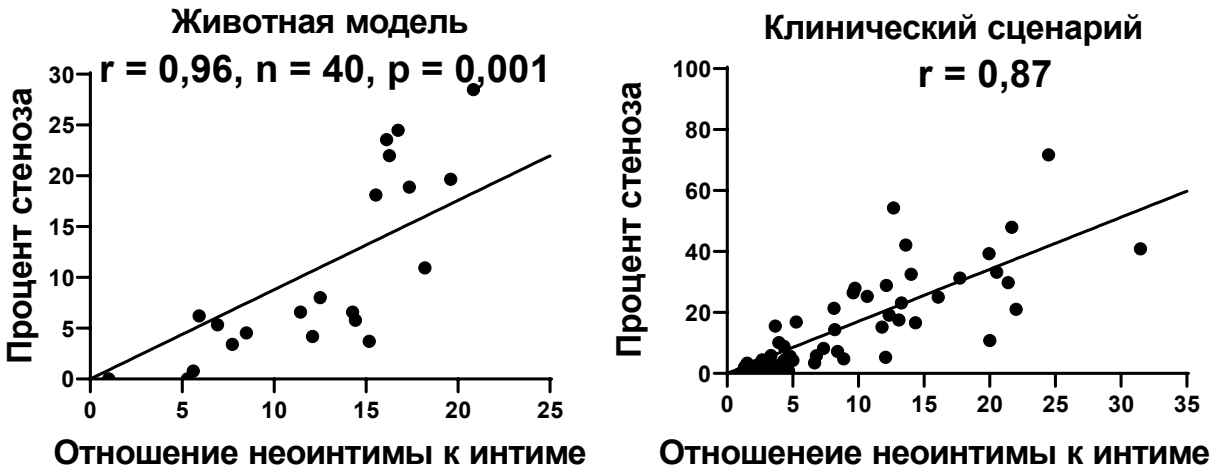

Рисунок 34 – Графики корреляции метрик формирования неоинтимы (отношения неоинтимы к интиме и процента стеноза сосудистого просвета) в аортах крыс через 5 недель после баллонной ангиопластики (слева) и полученных от пациентов с ишемической болезнью сердца кондуитах для КШ (справа). Коэффициент ранговой корреляции Спирмена.

Сравнительный анализ количественных метрик неоинтимы продемонстрировал, что и отношение неоинтимы к интиме, и процент стеноза сосудистого просвета в БПВ превышали таковые в ВГА; кроме того, количество (но не общая площадь) ВВ в БПВ превышало таковое в ВГА (Рисунок 35).

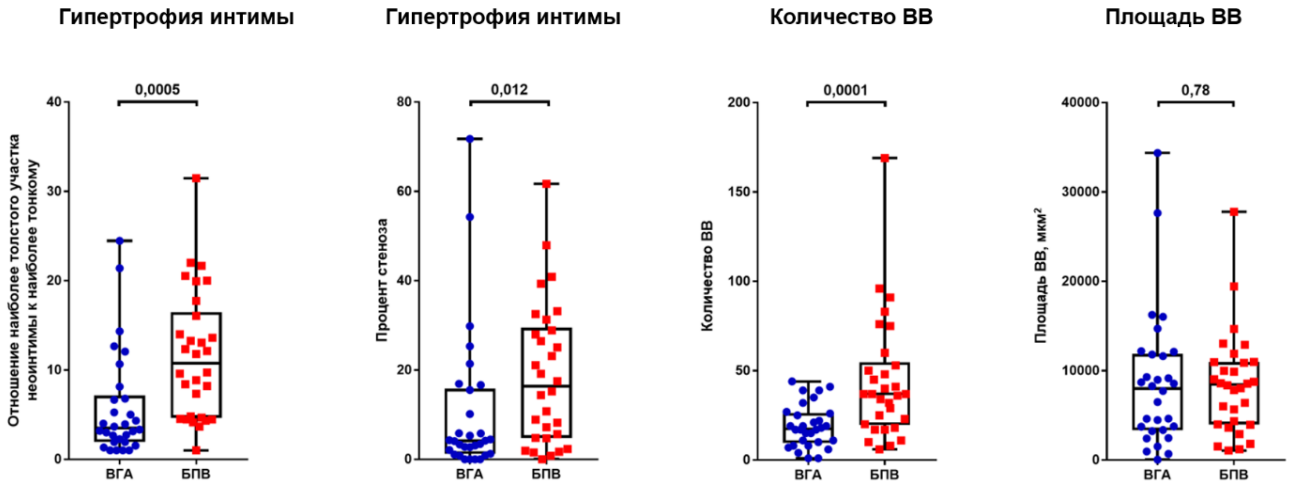

Рисунок 35 – Сравнительный анализ количественных метрик неоинтимы (отношение неоинтимы к интиме и процент стеноза сосудистого просвета), а также

сравнение количества и площади ВВ в артериальных кондуитах (ВГА) и венозных кондуитах (БПВ), полученных от пациентов с ишемической болезнью сердца на этапе КШ (одна ВГА и одна БПВ на пациента). Каждая точка на графике представляет собой результат количественного анализа эпоксидного шлифа ВГА и БПВ от одного пациента. График типа «коробка с усами», центральная линия отражает медиану, границы «коробок» - 25-й и 75-й процентиль, границы «усов» - минимальное и максимальное значения. Критерий Уилкоксона. Значения Р указаны над графиками.

Анатомически очевидно, что общая площадь адвентиции и ПВЖТ в БПВ в силу ее большего диаметра будет больше, чем в ВГА, предоставляя больше пространства для ВВ. Это оказалось справедливым и при статистическом анализе площади адвентиции и ПВЖТ (Рисунок 36). Однако количественная плотность ВВ в БПВ также превышала таковую в ВГА (в отличие от площадной плотности, что было ожидаемо вследствие отсутствия различий в общей площади ВВ между БПВ и ВГА) (Рисунок 36). Поскольку общая площадь неоинтимы в БПВ ожидаемо превышала таковую в ВГА вследствие большего их диаметра (Рисунок 36), количественные метрики ВВ (количество, площадь и плотность) также были сравнены в БПВ и ВГА в пересчете на 1% стеноза сосудистого просвета. Было выявлено, что БПВ в сравнении с ВГА характеризовались большей плотностью ВВ в пересчете на 1% стеноза сосудистого просвета (Рисунок 36).

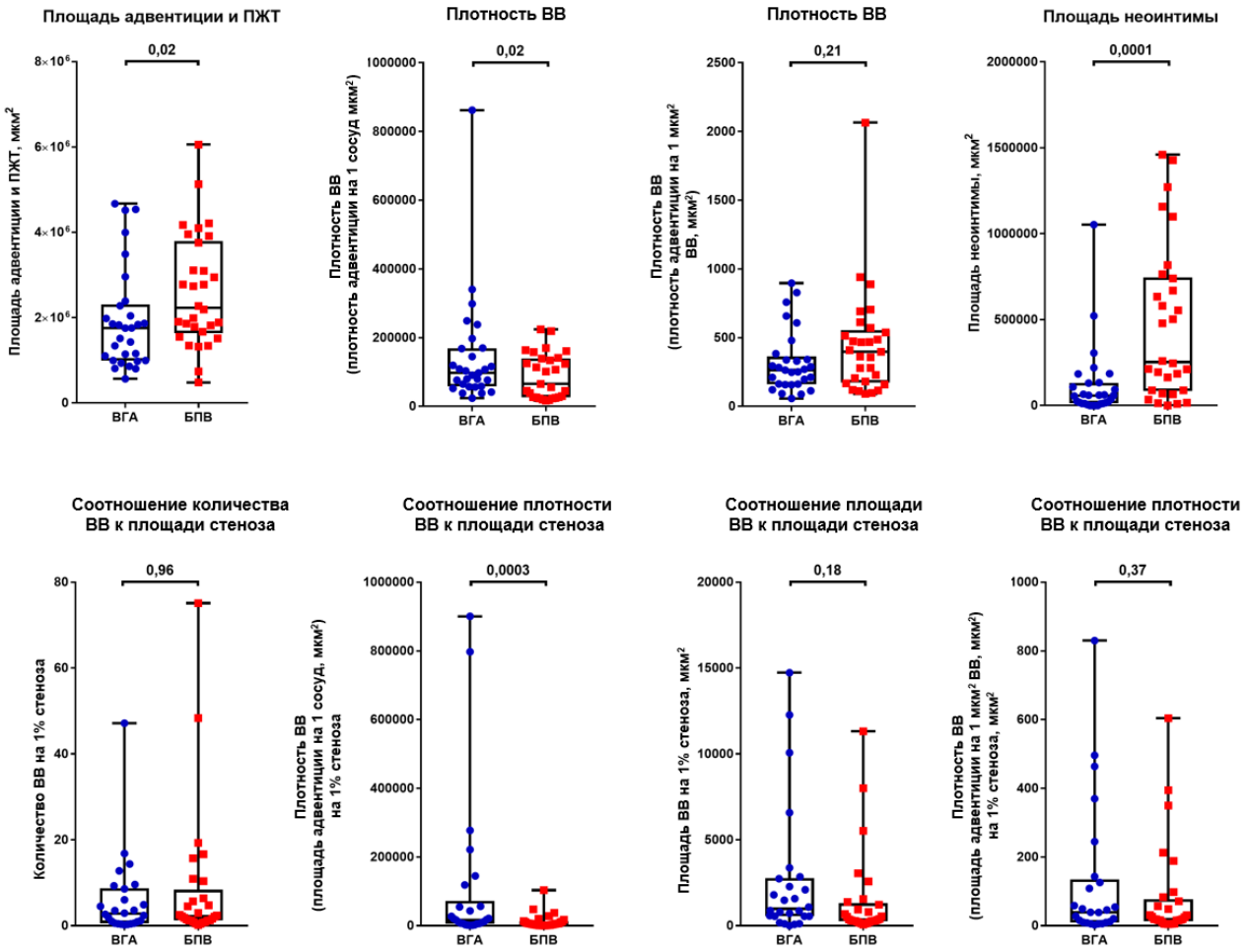

Рисунок 36 – Сравнительный анализ площади неоинтимы, адвентиции и ПВЖТ, а также объема кровоснабжения (плотности ВВ) в артериальных кондуитах (ВГА) и венозных кондуитах (БПВ), полученных от пациентов с ишемической болезнью сердца на этапе КШ (одна ВГА и одна БПВ на пациента). Каждая точка на графике представляет собой результат количественного анализа эпоксидного шлифа ВГА и БПВ от одного пациента. График типа «коробка с усами», центральная линия отражает медиану, границы «коробок» - 25-й и 75-й процентиль, границы «усов» - минимальное и максимальное значения. Критерий Уилкоксона. Значения P указаны над графиками.

Далее было необходимо выяснить, какой именно из дифференциальных количественных показателей состояния микрососудистого русла сосудистой стенки БПВ и ВГА ассоциирован с гипертрофией интимы. Из всех этих показателей лишь общее количество ВВ было ассоциировано с

гипертрофией интимы, выраженной отношением наибольшей толщины неоинтимы к наименьшей > 5 (p=0,025), остальные показатели статистической значимости в зависимости от наличия или отсутствия гипертрофии интимы не имели (Рисунок 37).

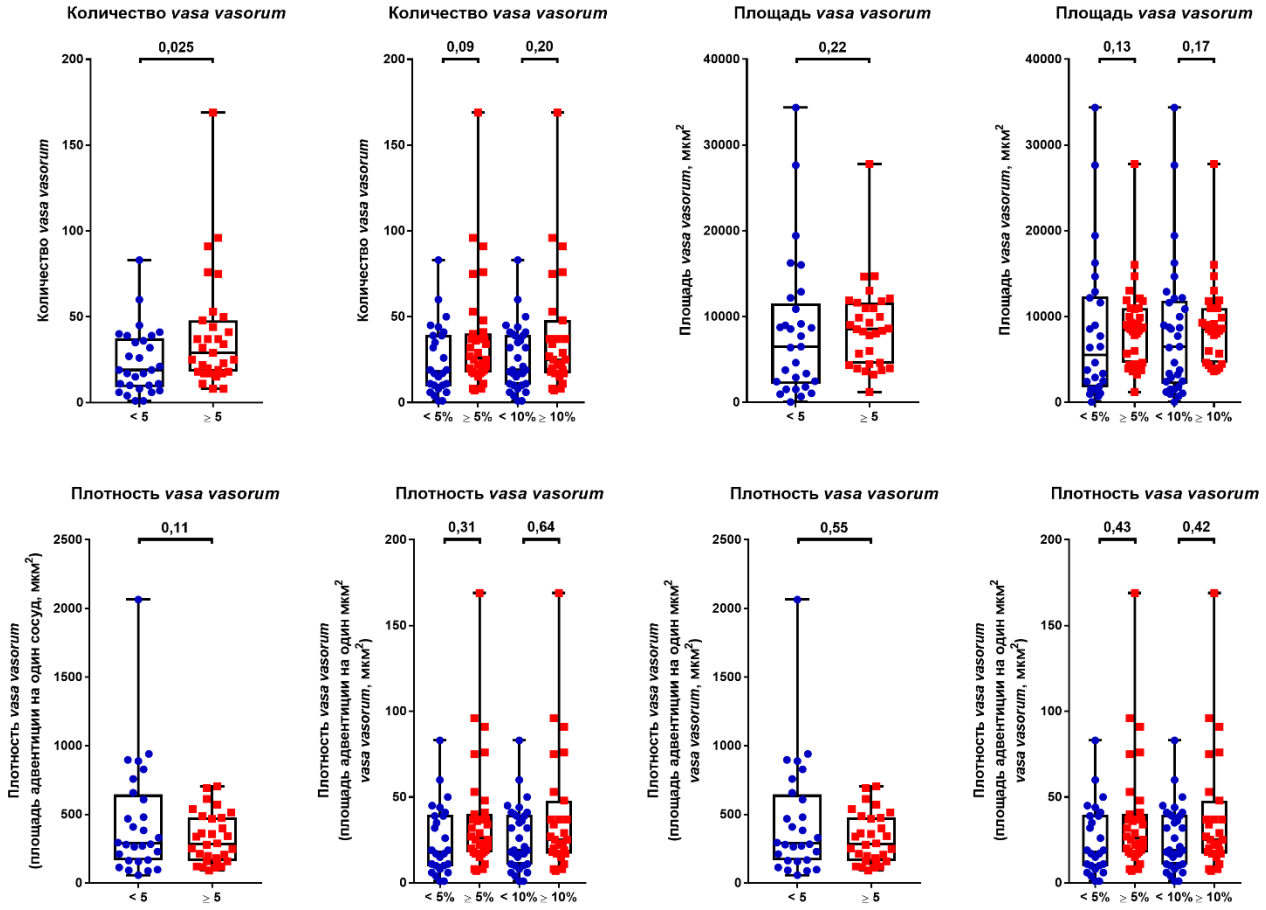

Рисунок 37 – Сравнение количества, площади и плотности ВВ в кондуитах для коронарного шунтирования без гипертрофии интимы и с гипертрофией интимы (одна ВГА и одна БПВ на пациента). Каждая точка на графике представляет собой результат количественного анализа эпоксидного шлифа ВГА и БПВ от одного пациента. График типа «коробка с усами», центральная линия отражает медиану, границы «коробок» - 25-й и 75-й процентиль, границы «усов» - минимальное и максимальное значения. Критерий Уилкоксона. Значения P указаны над графиками.

Стоит отметить, что в пересчете на 1% стеноза сосудистого просвета и количество, и площадь, и плотность ВВ в адвентиции и ПВЖТ были ассоциированы с формированием неоинтимы (Рисунок 38), однако при нормализации на процент стеноза это неудивительно, поскольку он сам и отражает гипертрофию интимы.

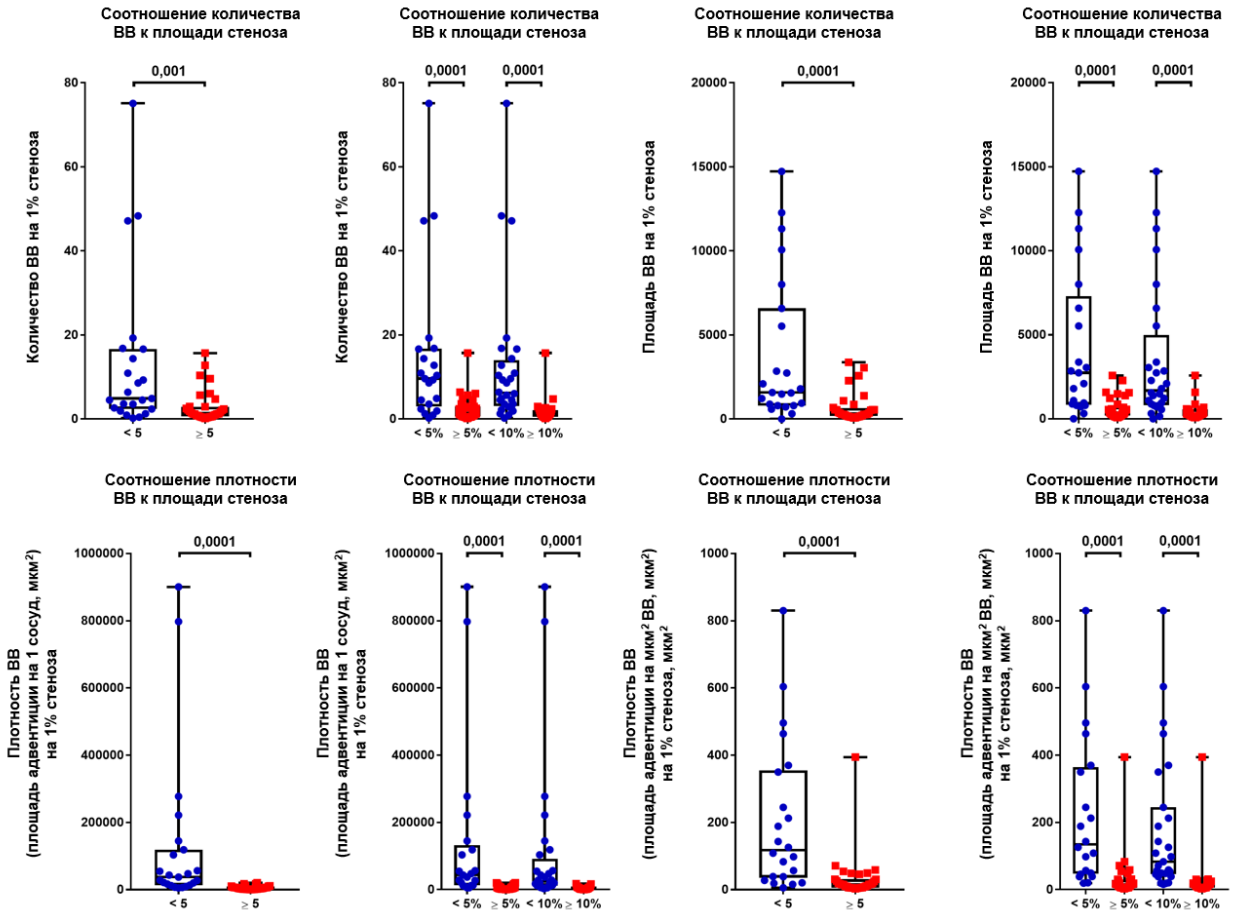

Рисунок 38 – Сравнение количества, площади и плотности ВВ на 1% стеноза просвета сосуда в артериальных кондуитах (ВГА) и венозных кондуитах (БПВ), полученных от пациентов с ишемической болезнью сердца на этапе КШ (одна ВГА и одна БПВ на пациента) в зависимости от детекции в них неоинтимы. Каждая точка на графике представляет собой результат количественного анализа эпоксидного шлифа ВГА и БПВ от одного пациента. График типа «коробка с усами», центральная линия отражает медиану, границы «коробок» - 25-й и 75-й процентиль, границы «усов» - минимальное и максимальное значения. U-критерий Манна-Уитни. Значения P указаны над графиками.

Для увеличения доказательности связи между объемом кровоснабжения сосудистой стенки и формированием неоинтимы был проведен корреляционный анализ. Количество (r = 0,44) и плотность ВВ (r = -0,32) коррелировали с отношением неоинтимы к интиме в кондуитах для КШ (Рисунок 39).

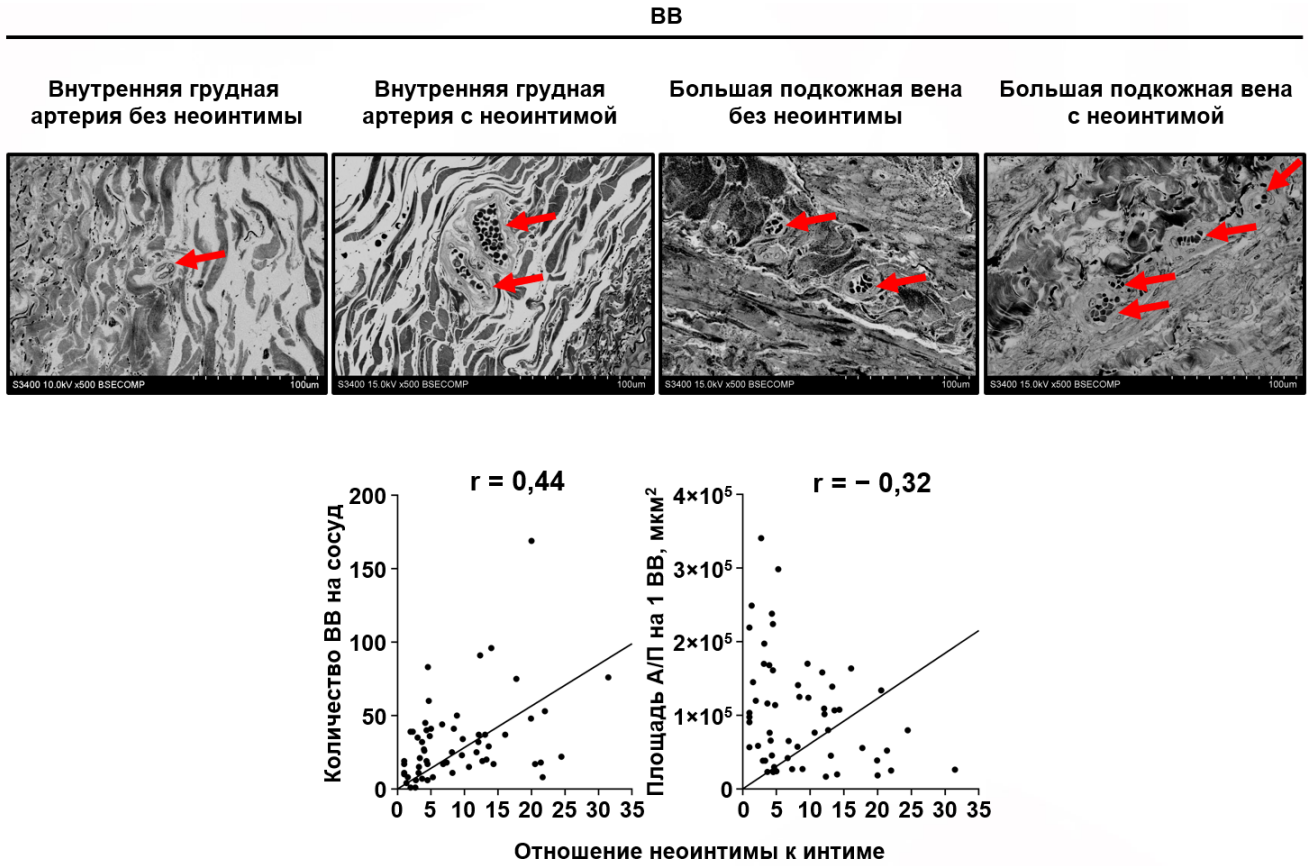

Рисунок 39 – Анализ связи кровоснабжения сосудистой стенки артериальных кондуитов (ВГА) и венозных кондуитов (БПВ), полученных от пациентов с ишемической болезнью сердца на этапе КШ (одна ВГА и одна БПВ на пациента), с формированием неоинтимы. Сверху: репрезентативные снимки ВВ (отмечены красными стрелками) в ВГА и БПВ без неоинтимы (слева) или с неоинтимой (справа). Сканирующая электронная микроскопия в обратно-рассеянных электронах, увеличение ×500. Снизу: графики корреляции интенсивности кровоснабжения сосудистой стенки (количества и плотности ВВ) с отношением неоинтимы к интиме. Коэффициент ранговой корреляции Спирмена.

Одновременно с этим было выявлено, что плотность ВВ на 1% стеноза была выше в БПВ по сравнению с ВГА, что свидетельствует о существенной важности

васкуляризации сосудистой стенки для развития неоинтимы в венозных кондуитах (Рисунок 40).

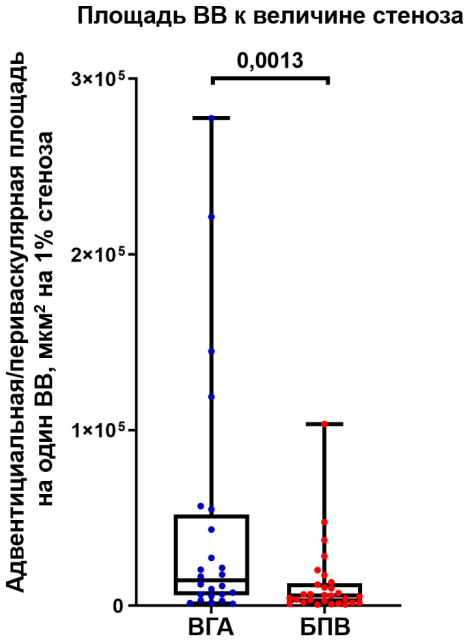

Рисунок 40 – Анализ кровоснабжения сосудистой стенки артериальных кондуитов (ВГА) и венозных кондуитов (БПВ), полученных от пациентов с ишемической болезнью сердца на этапе КШ (одна ВГА и одна БПВ на пациента) в контексте объема стеноза сосудистого просвета. Каждая точка на графике представляет собой результат количественного анализа эпоксидного шлифа ВГА и БПВ от одного пациента. График типа «коробка с усами», центральная линия отражает медиану, границы «коробок» - 25-й и 75-й процентиль, границы «усов» - минимальное и максимальное значения. Критерий Уилкоксона. Значения P указаны над графиками.

По аналогии с кондуитами для КШ был проведен электронно-микроскопический анализ 48 атеросклеротических бляшек, иссеченных из сонных артерий пациентов с каротидным атеросклерозом (21 пациент с инфарктом мозга и 27 пациентов с хронической ишемией головного мозга без инфаркта мозга). В результате окрашивания цельных бляшек тяжелыми металлами, их заливки в эпоксидную смолу и визуализации посредством сканирующей электронной

микроскопии в обратно-рассеянных электронах были установлены основные виды взаиморасположения кальцификатов и сосудов неоинтимы (ВП) (Рисунок 41, Рисунок 42). В частности, было отмечено, что ВП имели неправильную форму и характеризовались существенной гетерогенностью диаметра (Рисунок 41, Рисунок 42).

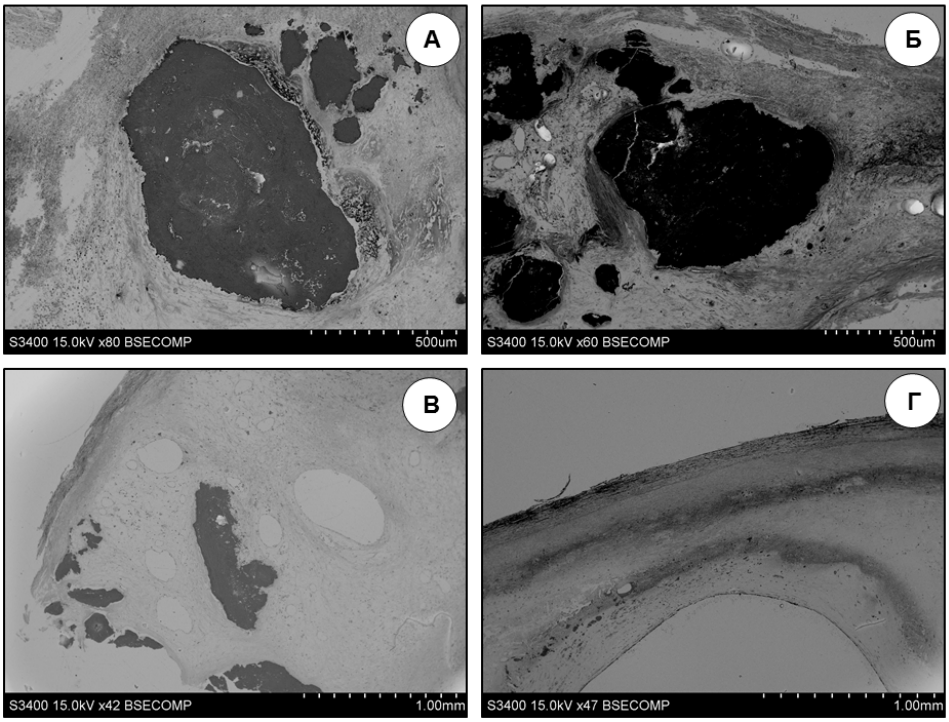

Рисунок 41 – Типы взаиморасположения сосудов неоинтимы и очагов кальцификации в атеросклеротических бляшках, извлеченных из сонных артерий пациентов с каротидным атеросклерозом. **А.** Отсутствие сосудов вокруг очагов кальцификации; **Б.** Значительное количество сосудов непосредственно вокруг очагов кальцификации; **В.** Обильная васкуляризация как вокруг очагов кальцификации, так и в самой бляшке; **Г.** Отсутствие кальцификатов при наличии новообразованных сосудов. Сканирующая электронная микроскопия в обратно-рассеянных электронах, увеличение ×42-×60.

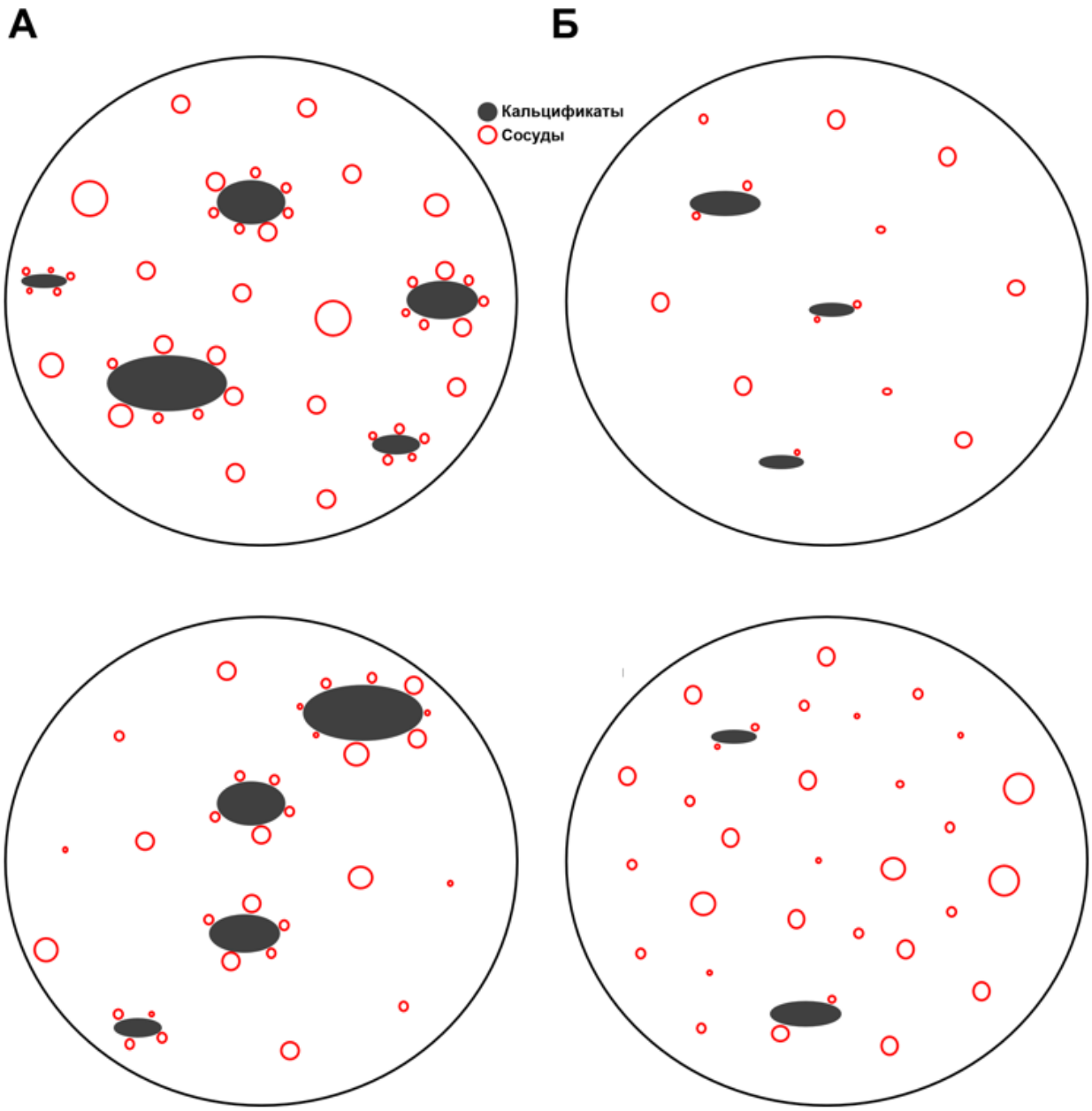

Рисунок 42 – Схема расположения сосудов неоинтимы в бляшке. А – кальцинирующий фенотип, Б – некальцинирующий фенотип.

Объем неоинтимального кровоснабжения, отражаемый количеством ВП, выраженно коррелировал с процентом стеноза брахиоцефальных артерий (r = 0,41) (Таблица 3).

Таблица 3 – Корреляционная матрица оценки взаимосвязей между объемом атеросклеротической бляшки, ее кровоснабжением и кальцификацией

Коэффициент ранговой корреляции Спирмена							
	Процент стеноза	**Количество сосудов неоинтимы**	**Общая площадь сосудов неоинтимы**	**Количество сосудов неоинтимы вокруг Са**	**Площадь сосудов неоинтимы вокруг Са**	**Общая площадь Са**	**Количество кальцификатов**
Процент стеноза		0,41	0,33	-0,08	-0,21	-0,41	-0,27
Количество сосудов неоинтимы	0,41		0,94	0,70	0,65	0,53	0,58
Общая площадь сосудов неоинтимы	0,33	0,94		0,70	0,68	0,58	0,60
Количество сосудов неоинтимы вокруг Са	-0,08	0,70	0,70		0,96	0,63	0,54
Площадь сосудов неоинтимы вокруг Са	-0,21	0,65	0,68	0,96		0,56	0,52
Общая площадь Са	-0,41	0,53	0,58	0,63	0,56		0,69
Количество кальцификатов	-0,27	0,58	0,60	0,54	0,52	0,69	

Известно, что кальцификация в целом способствует укреплению атеросклеротической бляшки, предохраняя ее от разрыва, однако преобладание микрокальцификатов над макрокальцификатами приводит к обратному эффекту [132]. При электронно-микроскопическом исследовании было выявлено, что увеличение общей площади, но не количества кальцификатов оказывало стабилизирующее действие на бляшку (Рисунок 43). Поэтому была поставлена задача идентифицировать механизмы прогрессирования кальцификации неоинтимы за счет новообразованных ВП.

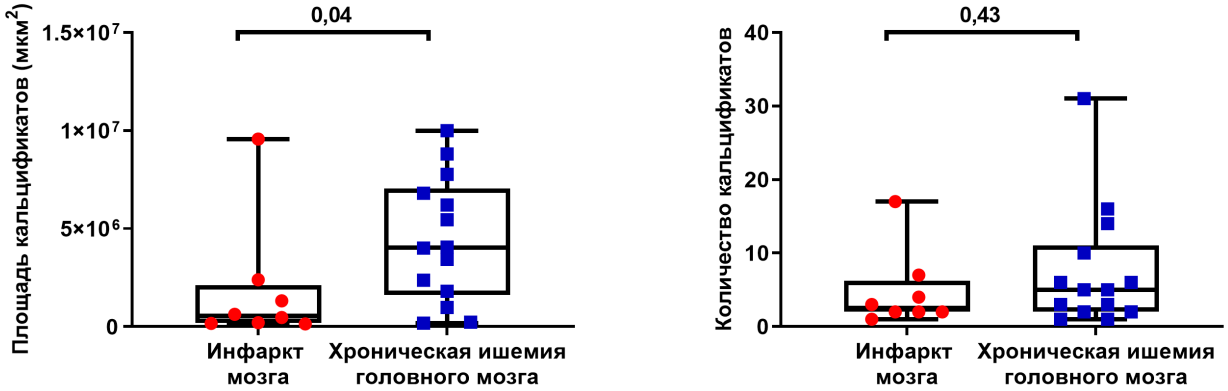

Рисунок 43 – Общая площадь кальцификатов (слева) и общее количество кальцификатов (справа) в стабильных и нестабильных атеросклеротических бляшках сонных артерий. Каждая точка на графике представляет собой результат количественного анализа эпоксидного шлифа бляшки из сонной артерии от одного пациента. График типа «коробка с усами», центральная линия отражает медиану, границы «коробок» - 25-й и 75-й процентиль, границы «усов» - минимальное и максимальное значения. U-критерий Манна-Уитни. Значения P указаны над графиками.

Количество и площадь кальцификатов независимо от фенотипа бляшки коррелировали с общим кровоснабжением неоинтимы (как с количеством, так и с площадью сосудов, r = 0,53-0,60) и с непосредственным кровоснабжением вблизи репрезентативного кальцификата (аналогично, r = 0,52-0,63) (Таблица 3). При этом общее количество и площадь сосудов неоинтимы сильно коррелировали между собой (r = 0,94) (Таблица 3), а также с количеством и площадью сосудов вокруг кальцификатов (r = 0,65-0,70) (Таблица 3), что подтверждает правомерность использования обеих этих мер для оценки кровоснабжения бляшки.

Таким образом, наблюдался парадокс: способствующая стабилизации бляшки кальцификация прогрессирует за счет васкуляризации, которая, однако, ассоциирована с нестабильным фенотипом бляшки. Для объяснения данного парадокса было проведено сравнение выраженности общего кровоснабжения бляшки и локального кровоснабжения вблизи кальцификатов со

стабильностью/нестабильностью бляшки. Было выявлено, что активное кровоснабжение непосредственно вблизи репрезентативного кальцификата ассоциировано со стабильным фенотипом атеросклеротической бляшки (Рисунок 44), в отличие от общего кровоснабжения, которое ассоциировано с приводящим к разрыву покрышки ростом бляшки.

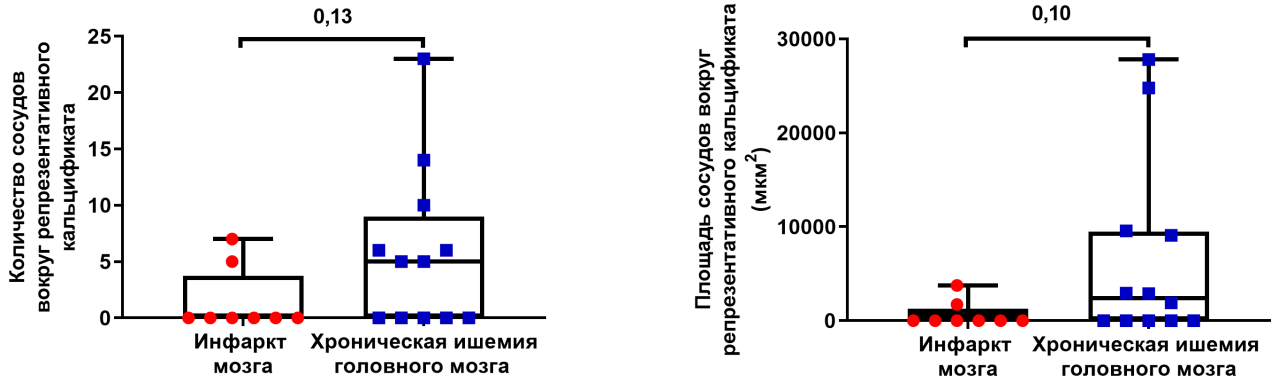

Рисунок 44 – Общее количество ВП вокруг репрезентативного кальцификата (слева) и общая площадь ВП вокруг репрезентативного кальцификата (справа) в стабильных и нестабильных атеросклеротических бляшках сонных артерий. Каждая точка на графике представляет собой результат количественного анализа эпоксидного шлифа бляшки из сонной артерии от одного пациента. График типа «коробка с усами», центральная линия отражает медиану, границы «коробок» - 25-й и 75-й процентиль, границы «усов» - минимальное и максимальное значения. U-критерий Манна-Уитни. Значения P указаны над графиками.

Таким образом, правомерно говорить, что неоваскуляризация ассоциирована с прогрессированием атеросклеротической бляшки, причем атеросклероз характеризуется «хорошей» неоваскуляризацией вокруг кальцификатов, способствующей их росту и предотвращающей разрыв бляшки, и «плохой» неоваскуляризацией, распределенной по всем остальным участкам бляшки.

Резюме

В результате анализа клинико-патофизиологического сценария КШ (возрастные изменения артериальных и венозных кондуитов) было выявлено, что

предоперационная гипертрофия интимы является более характерной для БПВ (встречаясь в 60-70% кондуитов) в сравнении с ВГА (встречаясь в 30-40% кондуитов). Медианы количества и плотности ВВ в БПВ в 2 и 1,5 раза соответственно превышали таковые в парных ВГА, что свидетельствует о склонности БПВ к воспалению в адвентиции и последующему формированию неоинтимы. Количество и плотность ВВ коррелировали с объемом неоинтимы в кондуитах для КШ, что свидетельствует о патогенетической значимости микроциркуляции адвентиции и ПВЖТ в развитии воспаления сосудистой стенки и формировании неоинтимы. В то же время остается неясным, насколько серьезно патофизиологическая значимость стеноза сосудистого просвета (5-10%) в кондуитах для КШ влияет далее на его прогрессирование до значимости гемодинамической (60-70%).

Изучение клинико-патофизиологического сценария атеросклероза сонных артерий (прогрессирование атеросклеротических бляшек) позволило сделать вывод о том, что для стабильного фенотипа атеросклеротической бляшки характерно развитие кальцификации неоинтимы, которая, в свою очередь, способствует замедлению роста бляшки и активному местному кровоснабжению непосредственно в области формирования макрокальцификата. Хотя процесс кальцификации был напрямую связан с выраженностью и общего, и локального кровоснабжения бляшки, со стабильным фенотипом атеросклеротической бляшки было ассоциировано именно активное локальное кровоснабжение вокруг кальцификатов (которое, таким образом, играло положительную роль), а общее кровоснабжение бляшки, напротив, было ассоциировано с приводящим к развитию инфаркта мозга увеличением стеноза сосудистого просвета, играя отрицательную роль в патогенезе атеросклероза. Иными словами, полученные данные свидетельствуют о том, что активное общее кровоснабжение неоинтимы способствует формированию нестабильного фенотипа бляшки, характеризующегося быстро прогрессирующим стенозом и быстрым наступлением неблагоприятных сосудистых событий.

ЗАКЛЮЧЕНИЕ

Роль микроциркуляции в развитии воспаления известна достаточно давно, однако связь интенсивности кровоснабжения самих кровеносных сосудов (параметров сети ВВ) с воспалением сосудистой стенки и развитием типовых патологических процессов (в частности, рестеноза и атеросклероза) в течение долгого времени оставалась неясной. С одной стороны, является очевидной физиологическая роль ВВ, без которых представляется невозможным адекватное кровоснабжение сосудистой стенки и удаление из нее продуктов метаболизма составляющих ее клеточных популяций [109, 169, 178]. С другой стороны, ВВ служат одним из важных анатомических путей поступления иммунных клеток в сосудистую стенку, поскольку дисфункция их эндотелия сопровождается патологическим повышением его проницаемости и провоспалительной активацией ЭК, что способствует экстравазации моноцитов и их миграции во ВКМ адвентиции и ПВЖТ с последующей дифференцировкой в макрофаги. Развитие дисфункции эндотелия является классическим последствием ряда распространенных патологических состояний, таких, как дислипидемия, сахарный диабет и хроническая болезнь почек, что обусловливает нарушение функционирования ВВ при всех указанных процессах и может служить причиной развития васкулита [30, 50, 64]. Помимо этого, сочетание дисфункции эндотелия интимы и эндотелия ВВ в совокупности приводит к моноцитарной и нейтрофильной инфильтрации как с внутренней, так и с внешней стороны артерии, что ведет к прогрессированию васкулита [30, 50, 64, 109, 169, 178].

Связь кровоснабжения сосудистой стенки с воспалением в неоинтиме отражается корреляцией количества/плотности ВВ в адвентиции и ПВЖТ и активности протекающего в неоинтиме воспаления [23, 40]. Кроме того, атеросклеротическое поражение коронарных артерий ассоциировано с проникновением гипертрофированных ВВ за пределы адвентиции в ПВЖТ в медию и неоинтиму [109, 178]. Неоинтимальные ВВ целесообразно относить в отдельную группу (ВП), поскольку их основной функцией является кровоснабжение патологической ткани, а не выполнение физиологических

функций по кровоснабжению сосуда [64]. Разрастание неоинтимы в просвет сосуда ограничивает диффузию кислорода и питательных веществ из сосудистого просвета в медию и адвентицию, вызывая состояние хронической гипоксии и ишемии стенки артерии, что вызывает повышение экспрессии транскрипционного фактора HIF-1α макрофагами и фибробластами адвентиции и ПВЖТ [98]. HIF-1α является мощным про-ангиогенным фактором, запуская транскрипцию генов семейств VEGF [93] и FGF [169], синергично способствующих пролиферации и миграции ЭК, а также синтезу ими компонентов базальной мембраны при формировании новых ВВ [12, 98, 99]. Интенсивная пролиферация клеток неоинтимы дополнительно увеличивает потребление тканевого кислорода в условиях его дефицита, что усиливает гипоксию и потенцирует активность сигнального пути HIF-1α, в конечном итоге внося свой вклад в неоваскуляризацию [19]. Помимо ВВ, адвентиция и ПВЖТ содержат положительно окрашиваемые на МПО клеточные кластеры, роль которых остается не вполне понятной и предположительно связана с развитием васкулита [20, 85]. Таким образом, правомерно говорить о взаимосвязи процессов неоваскуляризации, воспаления сосудистой стенки и формирования неоинтимы, причем данная взаимосвязь с большой долей вероятности характерна и для рестеноза, и для атеросклероза.

Несмотря на сформированный патофизиологический консенсус в отношении влияния кровоснабжения и воспаления сосудистой стенки на формирование неоинтимы, данная концепция нуждается в конкретизации связи многочисленных количественных характеристик указанных звеньев патогенеза с количественным выражением патологических процессов, протекающих в интиме и неоинтиме при различных экспериментальных и клинических условиях. К количественным характеристикам кровоснабжения и воспаления сосудистой стенки можно отнести количество, общую площадь и количественную и площадную плотность ВВ и МПО$^{+}$ кластеров, а также количество инфильтрирующих адвентицию и ПВЖТ иммунных клеток, в то время как формирование неоинтимы в количественном аспекте выражается отношением неоинтимы к интиме и процентом стеноза сосудистого просвета. Кроме того, остается не вполне ясной сила ассоциативной и

корреляционной связи дисфункции эндотелия с приведенными количественным характеристиками кровоснабжения и воспаления в адвентиции и ПВЖТ. Между тем выраженность этого патофизиологического феномена имеет решающее значение в контексте наметившейся в последние годы в научной литературе конвергенции двух теорий развития атеросклероза – “inside-out” (подразумевающей распространение патологического процесса от интимы к адвентиции) и “outside-in” (постулирующей, что развитие атеросклероза определяется в первую очередь воспалительными процессами в адвентиции с их последующим распространением в интиму). Кроме того, связь неоваскуляризации атеросклеротических бляшек и их прогрессирования, в особенности в отношении нестабильного фенотипа бляшки, также нуждается в подтверждении в релевантных клинико-патофизиологических условиях.

Данная диссертационная работа была проведена с целью расшифровки вышеуказанных ассоциативных и корреляционных связей между классическими количественными характеристиками кровоснабжения сосудистой стенки, развивающегося в адвентиции и ПВЖТ воспаления и формирования неоинтимы, используя экспериментальную модель баллонной ангиопластики брюшной аорты крысы (с опциональным внутривенным введением триггера дисфункции эндотелия), а также два распространенных клинико-патофизиологических сценария – ассоциированное с возрастом развитие гипертрофии интимы артериальных и венозных кондуитов для коронарного шунтирования и развитие гемодинамически значимых бляшек в сонных артериях, часть из которых имеет нестабильный фенотип, характеризующийся разрывом фиброзной покрышки и развитием инфаркта мозга.

Первая задача исследования заключалась в разработке чувствительных и специфичных методических подходов к анализу кровоснабжения сосудистой стенки и выраженности воспаления сосудистой стенки. С этой целью был проведен иммуногистохимический скрининг маркеров ЭК (CD31 и VE-кадгерина) и СГМК (α-SMA и SM-MHC), который продемонстрировал убедительное преимущество последних для объективного анализа сосудистой геометрии, а также

кровоснабжения сосудистой стенки (общей площади и площадной плотности ВВ и ВП). Было показано, что, в отличие от маркеров ЭК, маркеры СГМК позволяют проводить количественный анализ сосудистого кровоснабжения даже при вазоспазме сосудов микроциркуляторного русла, который является типовым патологическим феноменом и часто встречается в различных экспериментальных и клинико-патофизиологических условиях. Помимо этого, было показано, что иммунофенотипирование клеток и структур адвентиции и ПВЖТ на МПО позволяет исследовать МПО$^{+}$ кластеры, компактно расположенные в указанных слоях сосудистой стенки и отражающие развитие васкулита по аналогии с CD45^{+} клетками, диффузно инфильтрирующими адвентицию и ПВЖТ. Таким образом, в ходе решения данной научной задачи были определены инструменты для объективного сбора и анализа количественных метрик кровоснабжения и воспаления сосудистой стенки.

Второй задачей исследования была оценка связи между количественными характеристиками кровоснабжения и воспаления сосудистой стенки и формирования неоинтимы при искусственном сосудистом повреждении. С целью решения этой задачи была применена баллонная ангиопластика аорты крыс Wistar, через 5 недель после которой исследовались ассоциативные и корреляционные связи между различными количественными характеристиками кровоснабжения и воспаления сосудистой стенки и формирования неоинтимы. В результате проведенного анализа была обнаружена прямая корреляция количества ВВ и количества отражающих развитие васкулита МПО$^{+}$ кластеров, а также ассоциативная связь механического сосудистого повреждения с увеличением всех количественных метрик воспаления сосудистой стенки (количества, общей площади, количественной и площадной плотности МПО+ кластеров, количества и плотности иммунных клеток в адвентиции) и корреляционная связь данных метрик МПО$^{+}$ кластеров и иммунных клеток в адвентиции.

Третья задача исследования, напрямую связанная со второй, подразумевала изучение взаимосвязи количественных метрик кровоснабжения и воспаления сосудистой стенки при регулярном внутривенном введении недавно открытого

триггера дисфункции эндотелия (КФБ) на протяжении 5 дней после баллонной ангиопластики аорты крыс и последующем исследовании через еще 4 недели (всего через 5 недель после оперативного вмешательства). Эксперименты в данном направлении показали ассоциативные связи между сочетанием механического повреждения сосудистой стенки с искусственно индуцированной дисфункцией эндотелия и увеличением количества и площади МПО$^{+}$ кластеров в адвентиции и ПВЖТ, а также увеличением площади ВВ. При этом между количеством ВВ и МПО$^{+}$ кластеров, а также их площадью отмечалась выраженная прямая корреляция, что подтвердило патофизиологическую связь между объемом кровоснабжения и интенсивностью воспаления в адвентиции и ПВЖТ. Следует отметить, что данные корреляционные связи были более выражены в адвентиции в сравнении с ПВЖТ, что косвенно свидетельствует о различии в механизмах регуляции взаимосвязи кровоснабжения и воспаления в данных слоях сосудистой стенки, возможно, обусловленном дифференциальным воздействием фибробластов адвентиции и адипоцитов ПВЖТ, а также различия в биомеханических сигналах, подаваемых плотным коллагеновым ВКМ адвентиции и рыхлым гетерогенным ВКМ ПВЖТ.

Четвертая и пятая задачи исследования заключались в анализе связи количественных метрик кровоснабжения адвентиции и ПВЖТ с кровоснабжением и формированием неоинтимы в двух различных клинико-патофизиологических сценариях – возраст-ассоциированного сосудистого ремоделирования, характеризующегося умеренной гипертрофией интимы (в этом случаем венозные и артериальные сосуды были получены для анализа от пациентов перед коронарным шунтированием, где они используются в качестве кондуитов), и гемодинамически значимого атеросклероза сонных артерий, отличительной чертой которого является формирование выраженной, зачастую обильно кровоснабжаемой и кальцинированной неоинтимы.

Анализ кровоснабжения БПВ, традиционно используемой в качестве венозного кондуита, выявил ее значительно (в полтора-два раза) более интенсивное кровоснабжение в сочетании с большей частотой (достигающей 60-70%) и

большим объемом возраст-ассоциированной гипертрофии интимы по сравнению с ВГА (наиболее часто применяемой в качестве артериального кондуита), где распространенность формирования неоинтимы не превышает 30-40%. Выявленная корреляционная связь между количеством и плотностью ВВ и предоперационной гипертрофией интимы в венозных и артериальных кондуитах для КШ свидетельствовала о патогенетической роли избыточного кровоснабжения сосудистой стенки при возраст-ассоциированном ремоделировании кровеносных сосудов. В то же время следует отметить, что патофизиологическая значимость стеноза сосудистого просвета (5-10%) в кондуитах для КШ не тождественна значимости гемодинамической (60-70%); кроме того, формирование неоинтимы после гетеротопической реимплантации сосуда может следовать несколько другим закономерностям, чем в ортотопической позиции, в частности, в силу измененной иннервации и совершенно других биомеханических свойств кровотока.

В отношении связи неоинтимальной неоваскуляризации с прогрессированием атеросклеротической бляшки следует отметить, что как общий объем кровоснабжения бляшки (отражаемый как количеством, так и площадью ВП), так и объем кровоснабжения внутри репрезентативного кальцификата коррелировали с количеством и площадью кальцификатов внутри бляшки. При этом со стабильным фенотипом атеросклеротической бляшки было ассоциировано именно активное локальное кровоснабжение вокруг кальцификатов (которое, таким образом, играло положительную роль, как и собственно макрокальцификация бляшки), а с нестабильным фенотипом и стенозом сосудистого просвета – общее кровоснабжение бляшки. Патогенетическая схема, отражающая закономерности регуляции кровоснабжения и воспаления сосудистой стенки и формирования неоинтимы, а также взаимодействия указанных процессов друг с другом, представлена на Рисунке 45.

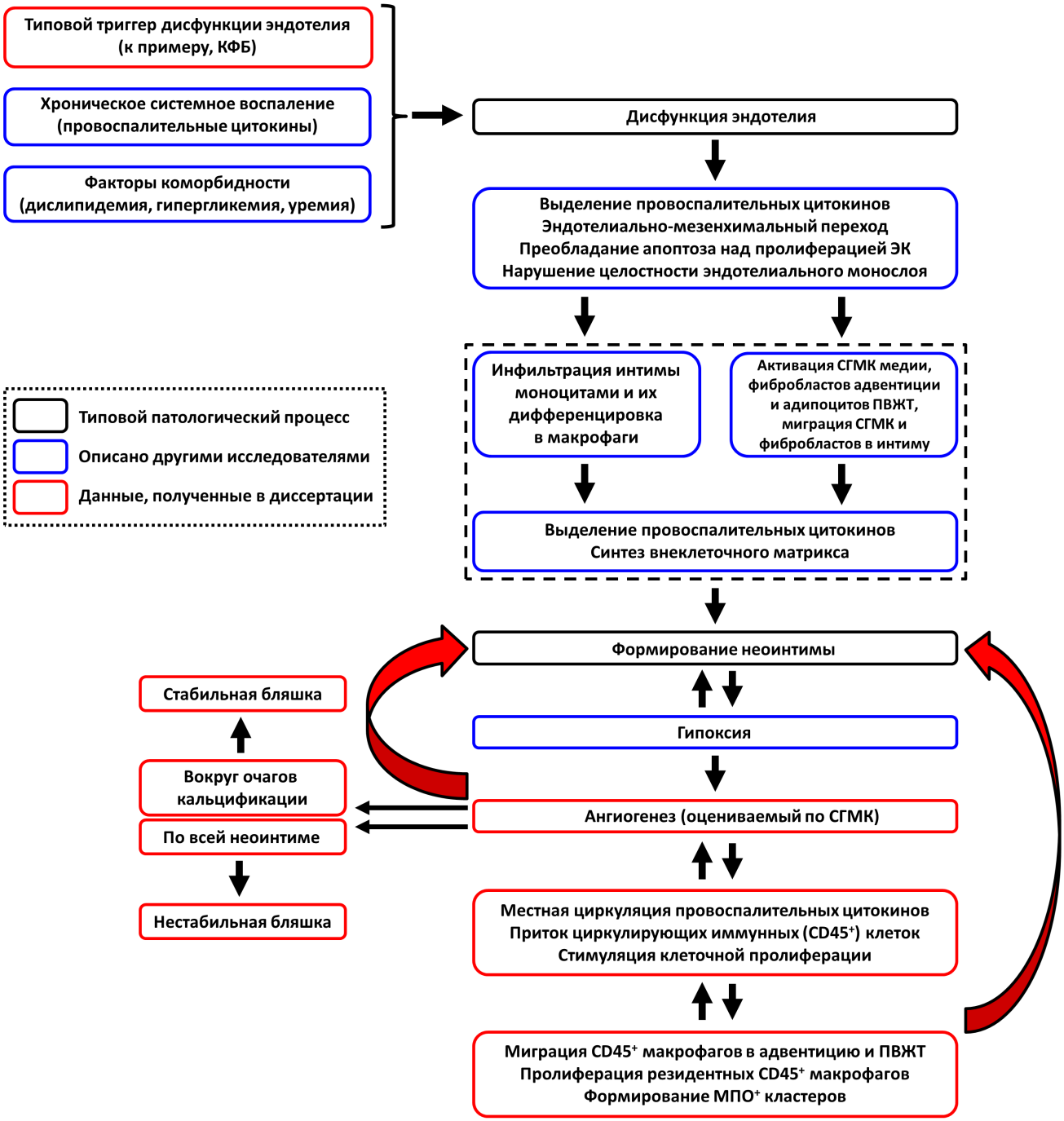

Рисунок 45 – Схема, отражающая роль нарушений кровоснабжения сосудистой стенки в патогенезе васкулита, формирования неоинтимы и прогрессирования атеросклеротического поражения крупных сосудов. Триггерную роль в развитии нарушений кровоснабжения сосудистой стенки могут играть хроническое системное воспаление низкой интенсивности (отражаемое повышением концентрации циркулирующих в крови цитокинов) и провоспалительная дисфункция эндотелия, которые способствуют привлечению моноцитов в интиму и в совокупности с гипоксией приводят к активации

фибробластов адвентиции и переходу СГМК с сократительного на синтетический фенотип. Активированные фибробласты и СГМК постепенно мигрируют из адвентиции и медии в неоинтиму и синтезируют большое количество ВКМ, усугубляя гипоксию, а также выделяют собственные провоспалительные цитокины. Действуя синергично, гипоксия и воспаление ускоряют неоваскуляризацию неоинтимы, адвентиции и ПВЖТ вследствие активации ангиогенеза (сборки новых сосудов циркулирующими ЭК и их резидентными клетками-предшественниками, а также клетками-предшественниками СГМК) и вносят вклад в развитие васкулита за счет миграции макрофагов в адвентицию и ПВЖТ через ВВ и пролиферации активированных макрофагов внутри адвентиции. В свою очередь, интенсивное кровоснабжение неоинтимы ассоциировано с ее кальцификацией и ростом атеросклеротической бляшки, при этом в зависимости от своего характера кровоснабжение неоинтимы может иметь как отрицательный эффект (в том случае, если оно равномерно распространено по всей неоинтиме, оно способствует ее росту, приводит к сужению сосудистого просвета и в конечном счете провоцирует разрыв атеросклеротической бляшки), так и протективный эффект (в том случае, если кровоснабжение неоинтимы сконцентрировано возле кальцификатов, оно способствует увеличению их объема и стабилизации атеросклеротической бляшки, предотвращая ее разрыв).

ВЫВОДЫ

1. Наилучшими инструментами для анализа кровоснабжения сосудистой стенки (детекции ВВ) являются антитела к маркерам СГМК (α-SMA и SM-MHC), которые, в отличие от антител к маркерам ЭК (CD31 и VE-кадгерину), позволяют детектировать сосуды в состоянии вазоспазма и осуществлять объективный анализ сосудистой геометрии независимо от тонуса ВВ. Надежным инструментом для оценки васкулита служит окрашивающее $МПО^+$ кластеры антитело к миелопероксидазе.
2. Между объемом кровоснабжения сосудистой стенки и выраженностью васкулита, отражаемого гипертрофией $МПО^+$ кластеров и инфильтрацией адвентиции иммунными клетками, наблюдается прямая корреляционная связь средней силы (r = 0,35-0,66). При этом как избыточная васкуляризация, так и воспаление сосудистой стенки статистически значимо ассоциированы с формированием неоинтимы при искусственном механическом повреждении аорты крыс Wistar.
3. На модели искусственного механического повреждения аорты крыс Wistar выявлены статистически значимые ассоциативные связи между внутривенным введением триггеров дисфункции эндотелия, увеличением интенсивности кровоснабжения сосудистой стенки и выраженностью васкулита.
4. Предоперационная гипертрофия интимы перед КШ и интенсивное адвентициальное кровоснабжение в два раза чаще встречаются в БПВ по сравнению с ВГА. Обнаружена прямая корреляционная связь средней силы (r = 0,32-0,44) между количеством и плотностью ВВ и предоперационной гипертрофией интимы в кондуитах для КШ, что указывает на патогенетическую значимость избыточного кровоснабжения сосудистой стенки у пациентов с ишемической болезнью сердца.
5. У пациентов с атеросклерозом сонных артерий наблюдается прямая корреляционная связь средней силы (r = 0,41) между объемом васкуляризации каротидных атеросклеротических бляшек и стенозом

брахиоцефальных артерий. Васкуляризация неоинтимы сонных артерий также выраженно коррелирует с ее кальцификацией (r = 0,52-0,63), предотвращая разрыв бляшки при формировании сосудов возле кальцификатов и способствуя ее разрыву при равномерном формировании сосудов по всей неоинтиме.

6. В оценке состояния кровеносных сосудов целесообразно применять плотность ВВ, которая отражает интенсивность кровоснабжения сосудистой стенки и напрямую коррелирует с развитием васкулита, и плотность МПО$^{+}$ кластеров, ассоциированных с развитием воспаления сосудистой стенки.

ПРАКТИЧЕСКИЕ РЕКОМЕНДАЦИИ

Для оценки состояния сосудов микроциркуляторного русла, в том числе ВВ, рекомендуется использовать прогрессивное окрашивание гематоксилином Джилла или Каращи с инкубацией в течение 10-15 минут, что позволяет достичь высокой контрастности ядер. В случае наличия технической возможности следует производить иммунодетекцию ВВ путем их окрашивания на маркеры СГМК (белки их сократительного фенотипа, среди которых можно выделить α-SMA и SM-MHC), которые позволяют провести объективный анализ сосудистой геометрии вне зависимости от их тонуса (в частности, при вазоспазме) и артефактов подготовки срезов, а также обеспечивают более высокое соотношение сигнал/шум ввиду многослойности мышечной оболочки ВВ и больших размеров СГМК в сравнении с ЭК. Дифференцировку артериол от венул и капилляров рекомендуется осуществлять посредством пентахромного окрашивания по Мовату в модификации Расселла.

Основной метрикой количественного анализа интенсивности кровоснабжения сосудистой стенки является плотность ВВ, для вычисления которой также требуется подсчет их количества, измерение их площади, а также измерение площади адвентиции и ПВЖТ. Расчет плотности ВВ производится следующим образом: площадь адвентиции (и/или ПВЖТ в зависимости от задач и дизайна исследования) делится на количество или суммарную площадь ВВ. Результатом такого расчета является количественная плотность ВВ (площадь адвентиции и/или ПВЖТ на один сосуд микроциркуляторного русла) или площадная плотность ВВ (площадь адвентиции и/или ПВЖТ на 1 мкм^2 сосудов микроциркуляторного русла). Интенсивность воспаления сосудистой стенки следует оценивать аналогично, рассчитывая по такой же методике плотность МПО$^+$ кластеров. Для анализа объема неоинтимы рекомендуется сочетать использование двух метрик: отношение неоинтимы к интиме (определяемое посредством деления максимальной толщины неоинтимы на толщину интактной интимы, которая представляет собой нормальное расстояние от апикальной поверхности эндотелиальных клеток до внутренней эластической мембраны) и процент стеноза

сосудистого просвета (определяемый как отношение площади неоинтимы к общей площади просвета сосуда). Количественный анализ кровоснабжения и воспаления сосудистой стенки, а также формирования неоинтимы целесообразно проводить в программе ImageJ.

СПИСОК СОКРАЩЕНИЙ И УСЛОВНЫХ ОБОЗНАЧЕНИЙ

ВВ – *vasa vasorum*

СГМК – сосудистые гладкомышечные клетки

ЭК – эндотелиальные клетки

α-SMA – альфа-актин гладких мышц

ВКМ – внеклеточный матрикс

LYVE1 – интегральный мембранный гликопротеин I типа эндотелиального рецептора гиалуроновой кислоты

D2-40 – подопланин

VEGF-C – лимфатическая изоформа фактора роста сосудистого эндотелия

vWF – фактор фон Виллебранда

PECAM1 – тромбоцитарно-эндотелиальная молекула клеточной адгезии

SMTN – смузелин

CNN1 – кальпонин

SM22α/TAGLN – трансгелин

MYOCD – миокардин

Sca1 – антиген стволовых клеток-1

БПВ – большая подкожная вена

bFGF/FGF-2 – основной фактор роста фибробластов

PDGF – тромбоцитарный фактор роста

PlGF – плацентарный фактор роста

EGF – эпидермальный фактор роста

ПВЖТ – периваскулярная жировая ткань

SM-MHC – тяжелые цепи миозина гладких мышц

МПО – миелопероксидаза

ВП - *vasa plaquorum*

ВГА – внутренняя грудная артерия

VCAM-1 – молекула клеточной адгезии

ICAM-1 – молекула межклеточной адгезии

MCP-1/CCL2 – моноцитарный хемоаттрактантный белок

АБА – аневризма брюшной аорты

PFKFB3 – 6-фосфофрукто-2-киназа/фруктозо-2,6-бифосфатаза 3

НИИ КПССЗ – Федеральное государственное бюджетное научное учреждение «Научно-исследовательский институт комплексных проблем сердечно-сосудистых заболеваний»

КФБ – кальций-фосфатные бионы

КШ – коронарное шунтирование

ОМНК – острое нарушение мозгового кровообращения

ХИГМ – хроническая ишемия головного мозга

EM-BSEM – сканирующая электронная микроскопия в обратно-рассеянных электронах

CD – кластер дифференцировки

СПИСОК ЛИТЕРАТУРЫ

1. 2016 ESC Guidelines for the diagnosis and treatment of acute and chronic heart failure: The Task Force for the diagnosis and treatment of acute and chronic heart failure of the European Society of Cardiology (ESC)Developed with the special contribution of the Heart Failure Association (HFA) of the ESC / P. Ponikowski, A. A. Voors, S. D. Anker [et al.] // Eur. Heart J. – 2016. – Vol. 37, № 27. – P. 2129-2200.

2. 2017 ESC Guidelines on the Diagnosis and Treatment of Peripheral Arterial Diseases, in collaboration with the European Society for Vascular Surgery (ESVS): Document covering atherosclerotic disease of extracranial carotid and vertebral, mesenteric, renal, upper and lower extremity arteriesEndorsed by: the European Stroke Organization (ESO)The Task Force for the Diagnosis and Treatment of Peripheral Arterial Diseases of the European Society of Cardiology (ESC) and of the European Society for Vascular Surgery (ESVS) / V. Aboyans, J. B. Ricco, M. E. L. Bartelink [et al.] // Eur. Heart J. – 2018. – Vol. 39, № 9. – P. 763-816.

3. 2018 ESC/ESH Guidelines for the management of arterial hypertension / B. Williams, G. Mancia, W. Spiering [et al.] // Eur. Heart J. – 2018. – Vol. 39, № 33. – P. 3021-3104.

4. A comparison of balloon injury models of endovascular lesions in rat arteries / E. E. Gabeler, R. van Hillegersberg, R. G. Statius van Eps [et al.] // BMC Cardiovasc. Disord. – 2002. – Vol. 2. – P. 16.

5. A population of multipotent CD34-positive adipose stromal cells share pericyte and mesenchymal surface markers, reside in a periendothelial location, and stabilize endothelial networks / D. O. Traktuev, S. Merfeld-Clauss, J. Li [et al.] // Cir. Res. – 2008. – Vol. 102, № 1. – P. 77-85.

6. A sonic hedgehog signaling domain in the arterial adventitia supports resident $Sca1^{+}$ smooth muscle progenitor cells / J. N. Passman, X. R. Dong, S. P. Wu [et al.] // Proc. Natl. Acad. Sci. U S A. – 2008. – Vol. 105, № 27. – P. 9349-9354.

7. Adventitial tertiary lymphoid organ classification in human atherosclerosis / M. Akhavanpoor, C. A. Gleissner, H. Akhavanpoor [et al.] // Cardiovasc. Pathol. – 2018. – Vol. 32. – P. 8-14.

8. Adventitial vasa vasorum arteriosclerosis in abdominal aortic aneurysm / H. Tanaka, N. Zaima, T. Sasaki [et al.] // PLoS One. – 2013. – Vol. 8, № 2. – P. e57398.

9. Adventitial vasa vasorum in balloon-injured coronary arteries: visualization and quantitation by a microscopic three-dimensional computed tomography technique / H. M. Kwon, G. Sangiorgi, E. L. Ritman [et al.] // J. Am. Coll. Cardiol. – 1998. – Vol. 32, № 7. – P. 2072-2079.

10. American Diabetes Association. 2. Classification and Diagnosis of Diabetes: Standards of Medical Care in Diabetes-2019 / American Diabetes Association // Diabetes Care. – 2019. – Vol. 42, Suppl 1. – P. S13-S28.

11. Angiogenesis in abdominal aortic aneurysms / M. M. Thompson, L. Jones, A. Nasim [et al.] // Eur. J. Vasc. Endovasc. Surg. – 1996. – Vol. 11, № 4. – P. 464-469.

12. Angiogenesis Inhibitor, Endostar, Prevents Vasa Vasorum Neovascularization in a Swine Atherosclerosis Model / X. Xu, W. Mao, Y. Chai [et al.] // J. Atheroscler. Thromb. – 2015. – Vol. 22, № 10. – P. 1100-1112.

13. Angiogenesis-dependent and independent phases of intimal hyperplasia / R. Khurana, Z. Zhuang, S. Bhardwaj [et al.] // Circulation. – 2004. – Vol. 110, № 16. – P. 2436-2443.

14. Angiopoietin-2 blocking antibodies reduce early atherosclerotic plaque development in mice / T. L. Theelen, J. P. Lappalainen, J. C. Sluimer [et al.] / Atherosclerosis. – 2015. – Vol. 241, № 2. – P. 297-304.

15. Angiosarcomas express mixed endothelial phenotypes of blood and lymphatic capillaries: podoplanin as a specific marker for lymphatic endothelium / S. Breiteneder-Geleff, A. Soleiman, H. Kowalski [et al.] // Am. J. Pathol. – 1999. – Vol. 154, № 2. – P. 385-394.

16. Apolipoprotein B Particles and Cardiovascular Disease: A Narrative Review / A. D. Sniderman, G. Thanassoulis, T. Glavinovic [et al.] // JAMA Cardiol. – 2019. – Vol. 4, № 12. – P. 1287-1295.

17. Architectonic arrangement of the vasa vasorum of the human great saphenous vein / D. Kachlik, V. Baca, J. Stingl [et al.] // J. Vasc. Res. – 2007. – Vol. 44, № 2. – P. 157-166.

18. Arroyo, A. G. Extracellular matrix, inflammation, and the angiogenic response / A. G. Arroyo, M. L. Iruela-Arispe // Cardiovasc. Res. – 2010. – Vol. 86, № 2. – P. 226-235.

19. Arterial neovascularization and inflammation in vulnerable patients: early and late signs of symptomatic atherosclerosis / M. Fleiner, M. Kummer, M. Mirlacher [et al.] // Circulation. – 2004. – Vol. 110, № 18. – P. 2843-2850.

20. Artery Tertiary Lymphoid Organs: Powerhouses of Atherosclerosis Immunity / C. Yin, S. K. Mohanta, P. Srikakulapu [et al.] // Front. Immunol. – 2016. – Vol. 7. – P. 387.

21. Atherosclerosis / P. Libby, J. E. Buring, L. Badimon [et al.] // Nat. Rev. Dis. Primers. – 2019. – Vol. 5, № 1. – P. 56.

22. Atherosclerotic plaque progression and vulnerability to rupture: angiogenesis as a source of intraplaque hemorrhage / R. Virmani, F. D. Kolodgie, A. P. Burke [et al.] // Arterioscler. Thromb. Vasc. Biol. – 2005. – Vol. 25, № 10. – P. 2054-2061.

23. Augmented angiogenesis in adventitia promotes growth of atherosclerotic plaque in apolipoprotein E-deficient mice / K. Tanaka, D. Nagata, Y. Hirata [et al.] // Atherosclerosis. – 2011. – Vol. 215, № 2. – P. 366-373.

24. Basic fibroblast growth factor enhances the coupling of intimal hyperplasia and proliferation of vasa vasorum in injured rat arteries / E. R. Edelman, M. A. Nugent, L. T. Smith, M. J. Karnovsky // J. Clin. Invest. – 1992. – Vol. 89, № 2. – P. 465-473.

25. bFGF and SDF-1α Improve In Vivo Performance of VEGF-Incorporating Small-Diameter Vascular Grafts / L. Antonova, A. Kutikhin, V. Sevostianova [et al.] // Pharmaceuticals (Basel). – 2021. – Vol. 14, № 4. – P. 302.

26. Boyle, E. C. Targeting vasa vasorum dysfunction to prevent atherosclerosis / E. C. Boyle, D. G. Sedding, A. Haverich // Vascul. Pharmacol. – 2017. – Vol. 96-98. – P. 5-10.

27. Brook, W. H. Vasa vasorum of veins in dog and man / W. H. Brook // Angiology. – 1977. – Vol. 28, № 5. – P. 351-360.

28. Calciprotein Particles Link Disturbed Mineral Homeostasis with Cardiovascular Disease by Causing Endothelial Dysfunction and Vascular Inflammation / D. K. Shishkova, E. A. Velikanova, L. A. Bogdanov [et al.] // Int. J. Mol. Sci. – 2021. – Vol. 22, № 22. – P. 12458.

29. CCR7 Chemokine Receptor-Inducible lnc-Dpf3 Restrains Dendritic Cell Migration by Inhibiting HIF-1α-Mediated Glycolysis / J. Liu, X. Zhang, K. Chen [et al.] // Immunity. – 2019. – Vol. 50, № 3. – P. 600-615.e15.

30. Central Role of Metabolism in Endothelial Cell Function and Vascular Disease / L. Bierhansl, L. C. Conradi, L. Treps [et al.] // Physiology (Bethesda). – 2017. – Vol. 32, № 2. – P. 126-140.

31. Clarke, J. A. An x-ray microscopic study of the postnatal development of the vasa vasorum in the human aorta / J. A. Clarke // J. Anat. – 1965. – Vol. 99, № Pt. 4. – P. 877-889.

32. Clarke, J. A. An x-ray microscopic study of the vasa vasorum of the normal human aortic arch / J. A. Clarke // Thorax. – 1965. – Vol. 20, № 1. – P. 76-81.

33. Classification and Functional Characterization of Vasa Vasorum-Associated Perivascular Progenitor Cells in Human Aorta / M. Billaud, V. S. Donnenberg, B. W. Ellis [et al.] // Stem. Cell Reports. – 2017. – Vol. 9, № 1. – P. 292-303.

34. Clower, B. R. Intracranial vessels lack vasa vasorum / B. R. Clower, D. M. Sullivan, R. R. Smith // J. Neurosurg. – 1984. – Vol. 61, № 1. – P. 44-48.

35. Commentary: Vasa vasorum dysfunction and acute aortic syndromes: When guidelines do not follow the evolution of knowledge / A. M. Calafiore, K. Katsavrias, Marco M. Di [et al.] // JTCVS Open. – 2020. – № 5. – P. 33-34.

36. Concise review: evidence for CD34 as a common marker for diverse progenitors / L. E. Sidney, M. J. Branch, S. E. Dunphy [et al.] // Stem. Cells. – 2014. – Vol. 32, № 6. – P. 1380-1389.

37. Corcoran, S. E. HIF1α and metabolic reprogramming in inflammation / S. E. Corcoran, L. A. O'Neill // J. Clin. Invest. – 2016. – Vol. 126, № 10. – P. 3699-3707.

38. Coronary Adventitial and Perivascular Adipose Tissue Inflammation in Patients With Vasospastic Angina / K. Ohyama, Y. Matsumoto, K. Takanami [et al.] // J. Am. Coll. Cardiol. – 2018. – Vol. 71, № 4. – P. 414-425.

39. Coronary vasa vasorum neovascularization precedes epicardial endothelial dysfunction in experimental hypercholesterolemia / J. Herrmann, L. O. Lerman, M. Rodriguez-Porcel [et al.] // Cardiovasc. Res. – 2001. – Vol. 51, № 4. – P. 762-766.

40. Correlation of vasa vasorum neovascularization and plaque progression in aortas of apolipoprotein $E^{(-/-)}$/low-density $lipoprotein^{(-/-)}$ double knockout mice / A. C. Langheinrich, A. Michniewicz, D. G. Sedding [et al.] // Arterioscler. Thromb. Vasc. Biol. – 2006. – Vol. 26, № 2. – P. 347-52.

41. Creation of a Rodent Model of Abdominal Aortic Aneurysm by Blocking Adventitial Vasa Vasorum Perfusion / H. Tanaka, N. Unno, T. Yata [et al.] // J. Vis. Exp. – 2017. – № 129. – P. 55763.

42. Critical mechanical conditions around neovessels in carotid atherosclerotic plaque may promote intraplaque hemorrhage / Z. Teng, J. He, A. J. Degnan [et al.] // Atherosclerosis. – 2012. – Vol. 223, № 2. – P. 321-326.

43. Dashwood, M. R. 'No-touch' saphenous vein harvesting improves graft performance in patients undergoing coronary artery bypass surgery: a journey from bedside to bench / M. R. Dashwood, J. C. Tsui // Vascul. Pharmacol. – 2013. – Vol. 58, № 3. – P. 240-250.

44. Dendritic cells enter lymph vessels by hyaluronan-mediated docking to the endothelial receptor LYVE-1 / L. A. Johnson, S. Banerji, W. Lawrance [et al.] // Nat. Immunol. – 2017. – Vol. 18, № 7. – P. 762-770.

45. Differential activation and antagonistic function of HIF-{alpha} isoforms in macrophages are essential for NO homeostasis / N. Takeda, E. L. O'Dea, A. Doedens [et al.] // Genes Dev. – 2010. – Vol. 24, № 5. – P. 491-501.

46. Differential distribution of vasa vasorum in different vascular beds in humans / H. A. Hildebrandt, M. Gossl, D. Mannheim [et al.] // Atherosclerosis. – 2008. – Vol. 199, № 1. – P. 47-54.

47. Does a 'no-touch' technique result in better vein patency? / A. H. Sepehripour, O. A. Jarral, A. R. Shipolini, D. J. McCormack // Interact. Cardiovasc. Thorac. Surg. – 2011. – Vol. 3, № 6. – P. 626-630.

48. Eltzschig, H. K. Hypoxia and inflammation / H. K. Eltzschig, P. Carmeliet // N. Engl. J. Med. – 2011. – Vol. 364, № 7. – P. 656-665.

49. Endothelial Cell Junctional Adhesion Molecules: Role and Regulation of Expression in Inflammation / N. Reglero-Real, B. Colom, J. V. Bodkin, S. Nourshargh // Arterioscler. Thromb. Vasc. Biol. – 2016. – Vol. 36, № 10. – P. 2048-2057.

50. Endothelial cell metabolism: an update anno 2017 / L. A. Teuwen, N. Draoui, C. Dubois, P. Carmeliet // Curr. Opin. Hematol. – 2017. – Vol. 24, № 3. – P. 240-247.

51. Endothelial cells are progenitors of cardiac pericytes and vascular smooth muscle cells / Q. Chen, H. Zhang, Y. Liu [et al.] // Nat. Commun. – 2016. –№ 7. – P. 12422.

52. Enhanced coronary vasa vasorum neovascularization in experimental hypercholesterolemia / H. M. Kwon, G. Sangiorgi, E. L. Ritman [et al.] // J. Clin. Invest. – 1998. – Vol. 101, № 8. – P. 1551-1556.

53. Erythrocytes, leukocytes and platelets as a source of oxidative stress in chronic vascular diseases: detoxifying mechanisms and potential therapeutic options / J. L. Martin-Ventura, J. Madrigal-Matute, R. Martinez-Pinna [et al.] // Thromb. Haemost. – 2012. – Vol. 108, № 3. – P. 435-442.

54. Erythrocytes: Central Actors in Multiple Scenes of Atherosclerosis / C. Turpin, A. Catan, O. Meilhac [et al.] // Int. J. Mol. Sci. – 2021. – Vol. 22, № 11. – P. 5843.

55. European Guidelines for Obesity Management in Adults / V. Yumuk, C. Tsigos, M. Fried [et al.] // Obes. Facts. – 2015. – Vol. 8, № 6. – P. 402-424.

56. Expression of the endothelial markers PECAM-1, vWf, and CD34 in vivo and in vitro / A. M. Müller, M. I. Hermanns, C. Skrzynski [et al.] // Exp. Mol. Pathol. – 2002. – Vol. 72, № 3. – P. 221-229.

57. Ferns, G. A. A. Hypoxia in Atherogenesis / G. A. A. Ferns, L. Heikal // Angiology. – 2017. – Vol. 68, № 6. – P. 472-493.

58. Fibroblast growth factor-2 is required for vasa vasorum plexus stability in hypercholesterolemic mice / J. I. Mollmark, A. J. Park, J. Kim [et al.] // Arterioscler. Thromb. Vasc. Biol. – 2012. – Vol. 32, № 11. – P. 2644-2651.

59. First experimental application of bevacizumab-eluting PC coated stent for inhibition of vasa vasorum of atherosclerotic plaque: angiographic results in a rabbit atheromatic model / C. Stefanadis, K. Toutouzas, E. Stefanadi [et al.] // Hellenic J. Cardiol. – 2006. – Vol. 47, № 1. – P. 7-10.

60. Foamy cells associated with phagocytosis of glutaraldehyde-treated red blood cells and red cell membranes / T. Ishihara, J. Sano, S. Yamanami [et al.] // Acta Pathol. Jpn. – 1987. – Vol. 37, № 4. – P. 627-637.

61. Fukumura, D. Imaging angiogenesis and the microenvironment / D. Fukumura, R. K. Jain // APMIS. – 2008. – Vol. 116, № 7-8. – P. 695-715.

62. Functional anatomy and hemodynamic characteristics of vasa vasorum in the walls of porcine coronary arteries / M. Gössl, M. Rosol, N. M. Malyar [et al.] // Anat. Rec. A Discov. Mol. Cell. Evol. Biol. – 2003. – Vol. 272, № 2. – P. 526-537.

63. Galis, Z. S. Will the real plaque vasculature please stand up? Why we need to distinguish the vasa plaquorum from the vasa vasorum / Z. S. Galis, S. M. Lessner // Trends Cardiovasc. Med. – 2009. – Vol. 19, № 3. – P. 87-94.

64. Gimbrone, M. A. Jr. Endothelial Cell Dysfunction and the Pathobiology of Atherosclerosis / M. A. Jr. Gimbrone, G. García-Cardeña // Circ. Res. – 2016. – Vol. 118, № 4. – P. 620-636.

65. Global Initiative for Asthma. Global Strategy for Asthma Management and Prevention. 2019. – URL: https://ginasthma.org/reports/2019-gina-report-global-strategy-for-asthma-management-and-prevention/45. Accessed: 30 June, 2021.

66. Global Strategy for the Diagnosis, Management, and Prevention of Chronic Obstructive Lung Disease: the GOLD science committee report 2019 / D. Singh, A. Agusti, A. Anzueto [et al.] // Eur. Respir. J. – 2019. – Vol. 53, № 5. – P. 1900164.

67. Harvesting the saphenous vein with surrounding tissue for CABG provides long-term graft patency comparable to the left internal thoracic artery: results of a randomized longitudinal trial / D. S. Souza, B. Johansson, L. Bojö [et al.] // J. Thorac. Cardiovasc. Surg. – 2006. – Vol. 132, № 2. – P. 373-378.

68. Heistad, D. D. Blood flow through vasa vasorum of coronary arteries in atherosclerotic monkeys / D. D. Heistad, M. L. Armstrong // Arteriosclerosis. – 1986. – Vol. 6, № 3. – P. 326-331.

69. Heistad, D. D. Effects of neural stimuli on blood flow through vasa vasorum in dogs / D. D. Heistad, M. L. Marcus, J. B. Martins // Circ. Res. – 1979. – Vol. 45, № 5. – P. 615-620.

70. Herbst, M. Characterization of the vasa vasorum in the human great saphenous vein: A scanning electron microscopy and 3D-morphometry study using vascular corrosion casts / M. Herbst, T. J. Hölzenbein, B. Minnich // Microsc. Microanal. 2014. – № 20. – P. 1120-1133.

71. Herpich, F. Management of Acute Ischemic Stroke / F. Herpich, F. Rincon // Crit. Care Med. – 2020. – Vol. 48, № 11. – P. 1654-1663.

72. HIF-1alpha is essential for myeloid cell-mediated inflammation / T. Cramer, Y. Yamanishi, B. E. Clausen [et al.] // Cell. – 2003. – Vol. 112, № 5. – P. 645-657.

73. HIF1α-Induced Glycolysis Metabolism Is Essential to the Activation of Inflammatory Macrophages / T. Wang, H. Liu, G. Lian [et al.] // Mediators. Inflamm. – 2017. – 2017. – 9029327.

74. Hosoda, Y. Angiolathyrism. III. Vasa vasorum in experimental dissecting aortic aneurysm / Y. Hosoda, M. Suzuki, R. M. O'Neal // Exp. Mol. Pathol. – 1968. – Vol. 9, № 2. – P. 206-211.

75. Human adult vena saphena contains perivascular progenitor cells endowed with clonogenic and proangiogenic potential / P. Campagnolo, D. Cesselli, A. Al Haj Zen [et al.] // Circulation. – 2010. – Vol. 121, № 15. – P. 1735-1745.

76. Human lymphoblastoid cells produce extracellular matrix-degrading enzymes and induce endothelial cell proliferation, migration, morphogenesis, and

angiogenesis / A. Vacca, D. Ribatti, M. Iurlaro [et al.] // Int. J. Clin. Lab. Res. – 1998. – Vol. 28, № 1. – P. 55-68.

77. Human pericytes for ischemic heart repair / C. W. Chen, M. Okada, J. D. Proto [et al.] // Stem. Cells. – 2013. – Vol. 31, № 2. – P. 305-316.

78. Human Peripheral Blood-Derived Endothelial Colony-Forming Cells Are Highly Similar to Mature Vascular Endothelial Cells yet Demonstrate a Transitional Transcriptomic Signature / A. G. Kutikhin, A. E. Tupikin, V. G. Matveeva [et al.] // Cells. – 2020. – Vol. 9. № 4. – P. 876.

79. Hyaluronan Receptor LYVE-1-Expressing Macrophages Maintain Arterial Tone through Hyaluronan-Mediated Regulation of Smooth Muscle Cell Collagen / H. Y. Lim, S. Y. Lim, C. K. Tan [et al.] // Immunity. – 2018. – Vol. 49, № 6. – P. 1191.

80. Hyperglycaemia is associated with impaired vasa vasorum neovascularization and accelerated atherosclerosis in apolipoprotein-E deficient mice / K. J. Veerman, D. E. Venegas-Pino, Y. Shi [et al.] // Atherosclerosis. – 2013. – Vol. 227, № 2. – P. 250-258.

81. Hypoperfusion of the Adventitial Vasa Vasorum Develops an Abdominal Aortic Aneurysm / H. Tanaka, N. Zaima, T. Sasaki [et al.] // PLoS One. – 2015. – Vol. 10, № 8. – e0134386.

82. Hypoxia-inducible factor 1 in dendritic cells is crucial for the activation of protective regulatory T cells in murine colitis / K. Flück, G. Breves, J. Fandrey, S. Winning // Mucosal. Immunol. – 2016. – Vol. 9, № 2. – P. 379-390.

83. Imaging the vascular wall using confocal microscopy / S. M. Arribas, C. J. Daly, M. C. González, J. C. McGrath // J. Physiol. – 2007. – Vol. 584, Pt. 1. – P. 5-9.

84. In vivo measurement of plaque neovascularisation and thermal heterogeneity in intermediate lesions of human carotid arteries / K. Toutouzas, M. Drakopoulou, C. Aggeli [et al.] // Heart. – 2012. – Vol. 98, № 23. – P. 1716-1721.

85. Inflammation-induced formation of fat-associated lymphoid clusters / C. Bénézech, N. T Luu, J. A. Walker [et al.] // Nat. Immunol. – 2015. – Vol. 16, № 8. – P. 819-828.

86. Inflammatory cell infiltrates, hypoxia, vascularization, pentraxin 3 and osteoprotegerin in abdominal aortic aneurysms - A quantitative histological study / T. Blassova, Z. Tonar, P. Tomasek [et al.] // PLoS One. – 2019. – Vol. 14, № 11. – e0224818.

87. Inhibition of plaque neovascularization reduces macrophage accumulation and progression of advanced atherosclerosis / K. S. Moulton, K. Vakili, D. Zurakowski [et al.] // Proc. Natl. Acad. Sci. U S A. – 2003. – Vol. 100, № 8. – P. 4736-4741.

88. Intraplaque hemorrhage and progression of coronary atheroma / F. D. Kolodgie, H. K. Gold, A. P. Burke [et al.] // N. Engl. J. Med. – 2003. – Vol. 349, № 24. – P. 2316-2325.

89. Isolation and characterization of multipotent progenitor cells from the human fetal aorta wall / B. Fang, Y. Li, Y. Song, N. Li // Exp. Biol. Med. (Maywood). – 2010. – Vol. 235, № 1. – P. 130-138.

90. Khosraviani, N. Angiopoietin-2: An Emerging Tie to Pathological Vessel Enlargement / N. Khosraviani, R. Wu, J. E. Fish // Arterioscler. Thromb. Vasc. Biol. – 2022. – Vol. 42, № 1. – P. 3-5.

91. Kidney Disease: Improving Global Outcomes (KDIGO) CKD-MBD Update Work Group. KDIGO 2017 Clinical Practice Guideline Update for the Diagnosis, Evaluation, Prevention, and Treatment of Chronic Kidney Disease-Mineral and Bone Disorder (CKD-MBD) // Kidney Int. Suppl (2011). – 2017. – Vol. 7, № 1. – P. 1-59.

92. Kuriri, F. A. Molecular mechanisms of immunoreceptors in platelets / F. A. Kuriri, C. J. O'Malley, D. E. Jackson // Thromb. Res. – 2019. – Vol. 176. – P. 108-114.

93. Lisy, K. Turn me on: regulating HIF transcriptional activity / K. Lisy, D. J. Peet // Cell Death Differ. – 2008. – Vol. 15, № 4. – P. 642-649.

94. Loesch, A. A Brief Comment on Vasa Vasorum of Human Saphenous Vein: relevance for Coronary Artery Bypass Surgery / A. Loesch, M. R. Dashwood // Braz. J. Cardiovasc. Surg. – 2021. – Vol. 36, № 1. – P. 106-111.

95. LYVE-1, a new homologue of the CD44 glycoprotein, is a lymph-specific receptor for hyaluronan / S. Banerji, J. Ni, S. X. Wang [et al.] // J. Cell Biol. – 1999. – Vol. 144, № 4. – P. 789-801.

96. LYVE-1-positive macrophages are present in normal murine eyes / H. Xu, M. Chen, D. M. Reid, J. V. Forrester // Invest. Ophthalmol. Vis. Sci. – 2007. – Vol. 48, № 5. – P. 2162-2171.

97. Mancio, J. Perivascular adipose tissue and coronary atherosclerosis / J. Mancio, E. K. Oikonomou, C. Antoniades // Heart. – 2018. – Vol. 104, № 20. – P. 1654-1662.

98. McGettrick, A. F. The Role of HIF in Immunity and Inflammation / A. F. McGettrick, L. A. J. O'Neill // Cell. Metab. – 2020. – Vol. 32, № 4. – P. 524-536.

99. Mechanism of Hypoxia-Mediated Smooth Muscle Cell Proliferation Leading to Vascular Remodeling / X. Huang, E. E. Akgün, K. Mehmood [et al.] // Biomed. Res. Int. – 2022. – 2022. – 3959845.

100. Mechanisms, Consequences, and Prevention of Coronary Graft Failure / M. Gaudino, C. Antoniades, U. Benedetto [et al.] // Circulation. – 2017. – Vol. 136, № 18. – P. 1749-1764.

101. Medial Hypoxia and Adventitial Vasa Vasorum Remodeling in Human Ascending Aortic Aneurysm / M. Billaud, J. C. Hill, T. D. Richards [et al.] // Front. Cardiovasc. Med. – 2018. – Vol. 5. – P. 124.

102. Medial neovascularization in abdominal aortic aneurysms: a histopathologic marker of aneurysmal degeneration with pathophysiologic implications / D. R. Holmes, S. Liao, W. C. Parks, R. W. Thompson // J. Vasc. Surg. – 1995. – Vol. 21, № 5. – P. 761-771.

103. Mehta, A. Apolipoproteins in vascular biology and atherosclerotic disease / A. Mehta, M. D. Shapiro // Nat. Rev. Cardiol. – 2022. – Vol. 19, № 3. – P. 168-179.

104. Mice deficient for PDGF B show renal, cardiovascular, and hematological abnormalities / P. Levéen, M. Pekny, S. Gebre-Medhin [et al.] // Genes. Dev. – 1994.– Vol. 8, № 16. – P. 1875-1887.

105. Molecular mechanisms of cancer metastasis via the lymphatic versus the blood vessels / S. P. Leong, K. Naxerova, L. Keller [et al.] // Clin. Exp. Metastasis. – 2022. – Vol. 39, № 1. – P. 159-179.

106. Moreno, P. R. New aspects in the pathogenesis of diabetic atherothrombosis. / P. R. Moreno, V. Fuster // J. Am. Coll. Cardiol. – 2004. – Vol. 44, № 12. – P. 2293-2300.

107. Morphology and histology of human and canine internal thoracic arteries / T. Sasajima, V. Bhattacharya, M. H. Wu [et al.] // Ann. Thorac. Surg. – 1999. – Vol. 68, № 1. – P. 143-148.

108. Mouse LYVE-1 is an endocytic receptor for hyaluronan in lymphatic endothelium / R. Prevo, S. Banerji, D. J. Ferguson [et al.] // J. Biol. Chem. – 2001. – Vol. 276, № 22. – P. 19420-19430.

109. Mulligan-Kehoe, M. J. Vasa vasorum in normal and diseased arteries / M. J. Mulligan-Kehoe, M. Simons // Circulation. – 2014. – Vol. 129. – P. 2557-2566.

110. Multidistrict human mesenchymal vascular cells: pluripotency and stemness characteristics / G. Pasquinelli, A. Pacilli, F. Alviano [et al.] // Cytotherapy. – 2010. – Vol. 12, № 3. – P. 275-287.

111. Nakata, Y. Vascular lesions due to obstruction of the vasa vasorum / Y. Nakata, S. Shionoya // Nature. – 1966. – Vol. 212, № 5067. – P. 1258-1259.

112. Nava, E. The Local Regulation of Vascular Function: From an Inside-Outside to an Outside-Inside Model / E. Nava, S. Llorens // Front. Physiol. – 2019. – Vol. 10. – P. 729.

113. Nicoll, R. Arterial calcification: A new perspective? / R. Nicoll, M. Henein // Int. J. Cardiol. – 2017. – Vol. 228. – P. 11-22.

114. Ohhira, A. Effects of aortic pressure and vasoactive agents on the vascular resistance of the vasa vasorum in canine isolated thoracic aorta/ A. Ohhira, T. Ohhashi / J. Physiol. – 1992. – Vol. 453. – P. 233-245.

115. Partial and transient reduction of glycolysis by PFKFB3 blockade reduces pathological angiogenesis / S. Schoors, K. De Bock, A. R. Cantelmo [et al.] // Cell Metab. – 2014. – Vol. 19, № 1. – P. 37-48.

116. Pathology of human plaque vulnerability: Mechanisms and consequences of intraplaque haemorrhages / J. B. Michel, J. L. Martin-Ventura, A. Nicoletti, B. Ho-Tin-Noé // Atherosclerosis. – 2014. – Vol. 234. – P. 311-319.

117. Payne, S. Transcription Factors Regulating Vasculogenesis and Angiogenesis / S. Payne, A. Neal, S. De Val // Dev. Dyn. – 2023. – Feb 16.

118. Pericyte-specific deletion of ninjurin-1 induces fragile vasa vasorum formation and enhances intimal hyperplasia of injured vasculature / K. Horiuchi, K. Kano, A. Minoshima [et al.] // Am. J. Physiol. Heart Circ. Physiol. – 2021. – Vol. 320, № 6. – P. H2438-H2447.

119. Perivascular Adipose Tissue and Vascular Perturbation/Atherosclerosis / H. W. Kim, H. Shi, M. A. Winkler [et al.] // Arterioscler. Thromb. Vasc. Biol. – 2020. – Vol. 40. – P. 2569-2576.

120. Phagocytosis and macrophage activation associated with hemorrhagic microvessels in human atherosclerosis / M. M. Kockx, K. M. Cromheeke, M. W. Knaapen [et al.] // Arterioscler. Thromb. Vasc. Biol. – 2003. – Vol. 23, № 3. – P. 440-446.

121. Phillippi, J. A. On vasa vasorum: A history of advances in understanding the vessels of vessels / J. A. Phillippi // Sci Adv. – 2022. – Vol. 8, № 16. – eabl6364.

122. Placental perivascular cells for human muscle regeneration / T. S. Park, M. Gavina, C. W. Chen [et al.] // Stem. Cells Dev. – 2011. – Vol. 20, № 3. – P. 451-463.

123. Plaque neovascularization is increased in ruptured atherosclerotic lesions of human aorta: implications for plaque vulnerability / P. R. Moreno, K. R. Purushothaman, V. Fuster [et al.] // Circulation. – 2004. – Vol. 110, № 14. – P. 2032-2038.

124. Postnatal Deletion of Podoplanin in Lymphatic Endothelium Results in Blood Filling of the Lymphatic System and Impairs Dendritic Cell Migration to Lymph Nodes / R. Bianchi, E. Russo, S. B. Bachmann [et al.] // Arterioscler. Thromb. Vasc. Biol. – 2017. – Vol. 37, № 1. – P. 108-117.

125. Preoperative graft assessment in aortocoronary bypass surgery / G. Tinica, C. L. Vartic, V. Mocanu [et al.] // Exp. Ther. Med. – 2016. – Vol. 12, № 2. – P. 804-808.

126. Presence of intraplaque hemorrhage stimulates progression of carotid atherosclerotic plaques: a high-resolution magnetic resonance imaging study / N. Takaya, C. Yuan, B. Chu [et al.] // Circulation. – 2005. – Vol. 111, № 21. – P. 2768-7275.

127. Presence of vasa vasorum in human intracranial aneurysms / D. Wen, N. W. Kieran, Z. Yu [et al.] // Acta Neurochir. (Wien). – 2020. – Vol. 162, № 9. – P. 2283-2293.

128. Preserved endothelial integrity and nitric oxide synthase in saphenous vein grafts harvested by a 'no-touch' technique / J. C. Tsui, D. S. Souza, D. Filbey [et al.] // Br. J. Surg. – 2001. – Vol. 88, № 9. – P. 1209-1125.

129. Pusztaszeri, M. P. Immunohistochemical expression of endothelial markers CD31, CD34, von Willebrand factor, and Fli-1 in normal human tissues / M. P. Pusztaszeri, W. Seelentag, F. T. Bosman // J. Histochem. Cytochem. – 2006. – Vol. 54, № 4. – P. 385-395.

130. Quantification of Adventitial Vasa Vasorum Vascularization in Double-injury Restenotic Arteries / M. Ye, B. G. Zhang, L. Zhang [et al.] // Chin. Med. J. (Engl). – 2015. – Vol. 128, № 15. – P. 2090-2096.

131. Quantitative CT imaging of the spatio-temporal distribution patterns of vasa vasorum in aortas of apoE-/-/LDL-/- double knockout mice / M. Kampschulte, A. Brinkmann, P. Stieger [et al.] // Atherosclerosis. – 2010. – Vol. 212, № 2. – P. 444-450.

132. Quest for the Vulnerable Atheroma: Carotid Stenosis and Diametric Strain--A Feasibility Study / C. Xu, C. Yuan, E. Stutzman [et al.] // Ultrasound Med. Biol. – 2016. – Vol. 42, № 3. – P. 699-716.

133. Radial Artery Versus Saphenous Vein Grafts in Coronary Artery Bypass Surgery: a Literature Review / H. U. H. Virk, V. Lakhter, M. Ahmed [et al.] // Curr. Cardiol. Rep. – 2019. – Vol. 21, № 5. – P. 36.

134. Ramani, P. LYVE1 upregulation and lymphatic invasion correlate with adverse prognostic factors and lymph node metastasis in neuroblastoma / P. Ramani, J. V. Dungwa, M. T. May // Virchows. Arch. – 2012. – Vol. 460, № 2. – P. 183-191.

135. Red cells, hemoglobin, heme, iron, and atherogenesis / E. Nagy, J. W. Eaton, V. Jeney [et al.] // Arterioscler. Thromb. Vasc. Biol. – 2010. – Vol. 30, № 7. – P. 1347-1353.

136. Redefining endothelial progenitor cells via clonal analysis and hematopoietic stem/progenitor cell principals / M. C. Yoder, L. E. Mead, D. K. Prater [et al.] // Blood. – 2007. – Vol. 109, № 5. – P. 1801-1809.

137. Regulation of blood flow to the aortic media in dogs / D. D. Heistad, M. L. Marcus, E. G. Law [et al.] // J. Clin. Invest. – 1978. – Vol. 62, № 1. – P. 133-140.

138. Resistance of the internal mammary artery to restenosis: a histomorphologic study of various porcine arteries / G. Horstick, B. Bierbach, P. Schlindwein [et al.] // J. Vasc. Res. – 2008. – Vol. 45, № 1. – P. 45-53.

139. Ruf, W. Proteases, Protease-Activated Receptors, and Atherosclerosis / W. Ruf // Arterioscler. Thromb. Vasc. Biol. – 2018. – Vol. 38, № 6. – P. 1252-1254.

140. Salinas, C. A. A. Remnant lipoproteins: are they equal to or more atherogenic than LDL? / C. A. A. Salinas, M. J. Chapman // Curr. Opin. Lipidol. – 2020. – Vol. 31, № 3. – P. 132-139.

141. Saphenous vein grafts in contemporary coronary artery bypass graft surgery / E. Caliskan, D. R. de Souza, A. Böning [et al.] // Nat. Rev. Cardiol. – 2020. – Vol. 17, № 3. – P. 155-169.

142. Sattler, K. J. Adventitial vasa vasorum heterogeneity among different vascular beds / O. Galili, J. Herrmann, J. Woodrum [et al.] // J. Vasc. Surg. – 2004. – Vol. 40, № 3. – P. 529-535.

143. Schwager, S. Inflammation and Lymphatic Function / S. Schwager, M. Detmar // Front. Immunol. – 2019. – Vol. 10. – P. 308.

144. Scotland, R. On the regulation of tone in vasa vasorum / R. Scotland, P. Vallance, A. Ahluwalia // Cardiovasc. Res. – 1999. – Vol. 41, № 1. – P. 237-245.

145. Scotland, R. S. Endogenous factors involved in regulation of tone of arterial vasa vasorum: implications for conduit vessel physiology / R. S. Scotland, P. J. Vallance, A. Ahluwalia // Cardiovasc. Res. – 2000. – Vol. 46, № 3. – P. 403-411.

146. Segmental heterogeneity of vasa vasorum neovascularization in human coronary atherosclerosis / M. Gössl, D. Versari, H. A. Hildebrandt [et al.] // JACC Cardiovasc. Imaging. – 2010 Jan. – Vol. 3, № 1. – P. 32-40.

147. SM22α (Smooth Muscle 22α) Prevents Aortic Aneurysm Formation by Inhibiting Smooth Muscle Cell Phenotypic Switching Through Suppressing Reactive Oxygen Species/NF-κB (Nuclear Factor-κB) / L. Zhong, X. He, X. Si [et al.] // Arterioscler. Thromb. Vasc. Biol. – 2019. – Vol. 39, № 1. – P. e10-e25.

148. Soriano, P. Abnormal kidney development and hematological disorders in PDGF beta-receptor mutant mice / P. Soriano // Genes. Dev. – 1994. – Vol. 8, № 16. – P. 1888-1896.

149. Souza, D. A new no-touch preparation technique. Technical notes / D. Souza // Scand. J. Thorac. Cardiovasc. Surg. – 1996. – Vol. 30, № 1. – P. 41-44.

150. Subbotin, V. M. Neovascularization of coronary tunica intima (DIT) is the cause of coronary atherosclerosis. Lipoproteins invade coronary intima via neovascularization from adventitial vasa vasorum, but not from the arterial lumen: a hypothesis / V. M. Subbotin // Theor. Biol. Med. Model. – 2012. – № 9. – P. 11.

151. Succinate is an inflammatory signal that induces IL-1β through HIF-1α / G. M. Tannahill, A. M. Curtis, J. Adamik [et al.] // Nature. – 2013. – Vol. 496, № 7444. – P. 238-242.

152. Surface markers: An identity card of endothelial cells / D. Ribatti, R. Tamma, S. Ruggieri [et al.] // Microcirculation. – 2020. – Vol. 27, № 1. – e12587.

153. Thachil, J. Dual origins and dual roles for von Willebrand factor / J. J. Thachil // Thromb. Haemost. – 2021. – Vol. 19, № 1. – P. 308-309.

154. Thalidomide influences atherogenesis in aortas of ApoE(-/-)/LDLR (-/-) double knockout mice: a nano-CT study / M. Kampschulte, I. Gunkel, P. Stieger [et al.] // Int. J. Cardiovasc. Imaging. – 2014. – Vol. 30, № 4. – P. 795-802.

155. The "no-touch" harvesting technique for vein grafts in coronary artery bypass surgery preserves an intact vasa vasorum / M. Dreifaldt, D. S. Souza, A. Loesch [et al.] // J. Thorac. Cardiovasc. Surg. – 2011. – Vol. 141, № 1. – P. 145-150.

156. The adventitia: essential regulator of vascular wall structure and function / K. R. Stenmark, M. E. Yeager, K. C. El Kasmi [et al.] // Annu Rev. Physiol. – 2013. – Vol. 75. – P. 23-47.

157. The antiangiogenic activity of rPAI-1(23) inhibits vasa vasorum and growth of atherosclerotic plaque / M. Drinane, J. Mollmark, L. Zagorchev [et al.] // Circ. Res. – 2009. – Vol. 104, № 3. – P. 337-345.

158. The innervation of the great saphenous vein: an immunohistochemical study with special regard to regulatory peptides. / W. M. Herbst, K. P. Eberle, Y. Ozen, O. P. Hornstein // Vasa. – 1992. – Vol. 21, № 3. – P. 253-257.

159. The role of monocytes in angiogenesis and atherosclerosis / A. S. Jaipersad, G. Y. Lip, S. Silverman, E. Shantsila // J. Am. Coll Cardiol. – 2014. – Vol. 63, № 1. – P. 1-11.

160. The role of oxygen transport in atherosclerosis and vascular disease / J. Tarbell, M. Mahmoud, A. Corti, [et al.] // J. R. Soc. Interface. – 2020. – Vol. 17, № 165. – 20190732.

161. The tunica adventitia of human arteries and veins as a source of mesenchymal stem cells / M. Corselli, C. W Chen, B. Sun [et al.] // Stem. Cells Dev. – 2012. – Vol. 21, № 8. – P. 1299-1308.

162. The vasa vasorum and associated endothelial nitric oxide synthase is more important for saphenous vein than arterial bypass grafts / M. Dreifaldt, D. Souza, L. Bodin [et al.] // Angiology. – 2013. – Vol. 64, № 4. – P. 293-299.

163. Thin-walled microvessels in human coronary atherosclerotic plaques show incomplete endothelial junctions relevance of compromised structural integrity for intraplaque microvascular leakage / J. C. Sluimer, F. D. Kolodgie, A. P. Bijnens [et al.] // J. Am. Coll. Cardiol. – 2009. – Vol. 53, № 17. – P. 1517-1527.

164. Three-dimensional arrangement of the vasa vasorum in explanted segments of the aged human great saphenous vein: scanning electron microscopy and three-dimensional morphometry of vascular corrosion casts / A. Lametschwandtner, B. Minnich, D. Kachlik [et al.] // Anat. Rec. A Discov. Mol. Cell. Evol. Biol. – 2004. – Vol. 281, № 2. – P. 1372-1382.

165. Time-Dependent Pathological Changes in Hypoperfusion-Induced Abdominal Aortic Aneurysm / H. Kugo, W. Sukketsiri, H. Tanaka [et al.] // Biology (Basel). – 2021. – Vol. 10, № 2. – P. 149.

166. Topologic distributions of vasa vasorum and lymphatic vasa vasorum in the aortic adventitia--Implications for the prevalence of aortic diseases / M. Sano, N. Unno, T. Sasaki [et al.] // Atherosclerosis. – 2016. – Vol. 247. – P. 127-134.

167. Transcriptional regulation of vascular smooth muscle cell proliferation, differentiation and senescence: Novel targets for therapy / L. M. Khachigian, B. L. Black, P. Ferdinandy [et al.] // Vascul. Pharmacol. – 2022. – Vol. 146. – 107091.

168. Transplantation of Allogeneic Pericytes Improves Myocardial Vascularization and Reduces Interstitial Fibrosis in a Swine Model of Reperfused Acute Myocardial Infarction / V. V. Alvino, R. Fernández-Jiménez, I. Rodriguez-Arabaolaza [et al.] // J. Am. Heart Assoc. – 2018. – Vol. 7, № 2. – e006727.

169. Vasa Vasorum Angiogenesis: Key Player in the Initiation and Progression of Atherosclerosis and Potential Target for the Treatment of Cardiovascular Disease / D. G. Sedding, E. C. Boyle, J. A. F. Demandt [et al.] // Front. Immunol. – 2018. – № 9. – P. 706.

170. Vasa vasorum enhancement on computerized tomographic angiography correlates with symptomatic patients with 50% to 70% carotid artery stenosis / J. M. Romero, R. Pizzolato, W. Atkinson [et al.] // Stroke. – 2013. – Vol. 44. – P. 3344-3349.

171. Vasa vasorum formation is associated with rupture of intracranial aneurysms / H. Miyata, H. Imai, H. Koseki [et al.] // J. Neurosurg. – 2019. – P. 1-11.

172. Vasa vasorum of the failed aorto-coronary venous grafts / J. Stingl, V. Musil, J. Pirk [et al.] // Surg. Radiol. Anat. – 2018. – Vol. 40, № 7. – P. 769-778.

173. Vasa Vasorum Restructuring in Human Atherosclerotic Plaque Vulnerability: A Clinical Optical Coherence Tomography Study / A. Taruya, A. Tanaka, T. Nishiguchi [et al.] // J. Am. Coll. Cardiol. – 2015. – Vol. 65, № 23. – P. 2469-2477.

174. Vascular smooth muscle cell death, autophagy and senescence in atherosclerosis / M. O. J. Grootaert, M. Moulis, L. Roth [et al.] // Cardiovasc. Res. – 2018. – Vol. 114, № 4. – P. 622-634.

175. Why is the mammary artery so special and what protects it from atherosclerosis? / F. Otsuka, K. Yahagi, K. Sakakura, R. Virmani // Ann. Cardiothorac. Surg. – 2013. – Vol. 2, № 4. – P. 519-526.

176. Williams, J. K. Vasa vasorum in atherosclerotic coronary arteries: responses to vasoactive stimuli and regression of atherosclerosis / J. K. Williams, M. L. Armstrong, D. D. Heistad. // Circ. Res. – 1988. – Vol. 62, № 3. – P. 515-523.

177. Wolinsky, H. Nature of species differences in the medial distribution of aortic vasa vasorum in mammals / H. Wolinsky, S. Glagov // Circ. Res. – 1967. – Vol. 20, № 4. – P. 409-421.

178. Xu, J. Vasa vasorum in atherosclerosis and clinical significance / J. Xu, X. Lu, G. P. Shi // Int. J. Mol. Sci. – 2015. – Vol. 16, № 5. – P. 11574-11608.